

# Manual del acceso vascular para personas con enfermedad renal



GRUPO ESPAÑOL  
MULTIDISCIPLINAR  
DEL ACCESO VASCULAR  
[www.gemav.org](http://www.gemav.org)

## Ramón Roca-Tey

Presidente del Grupo Español  
Multidisciplinar de Acceso Vascular  
(GEMAV)



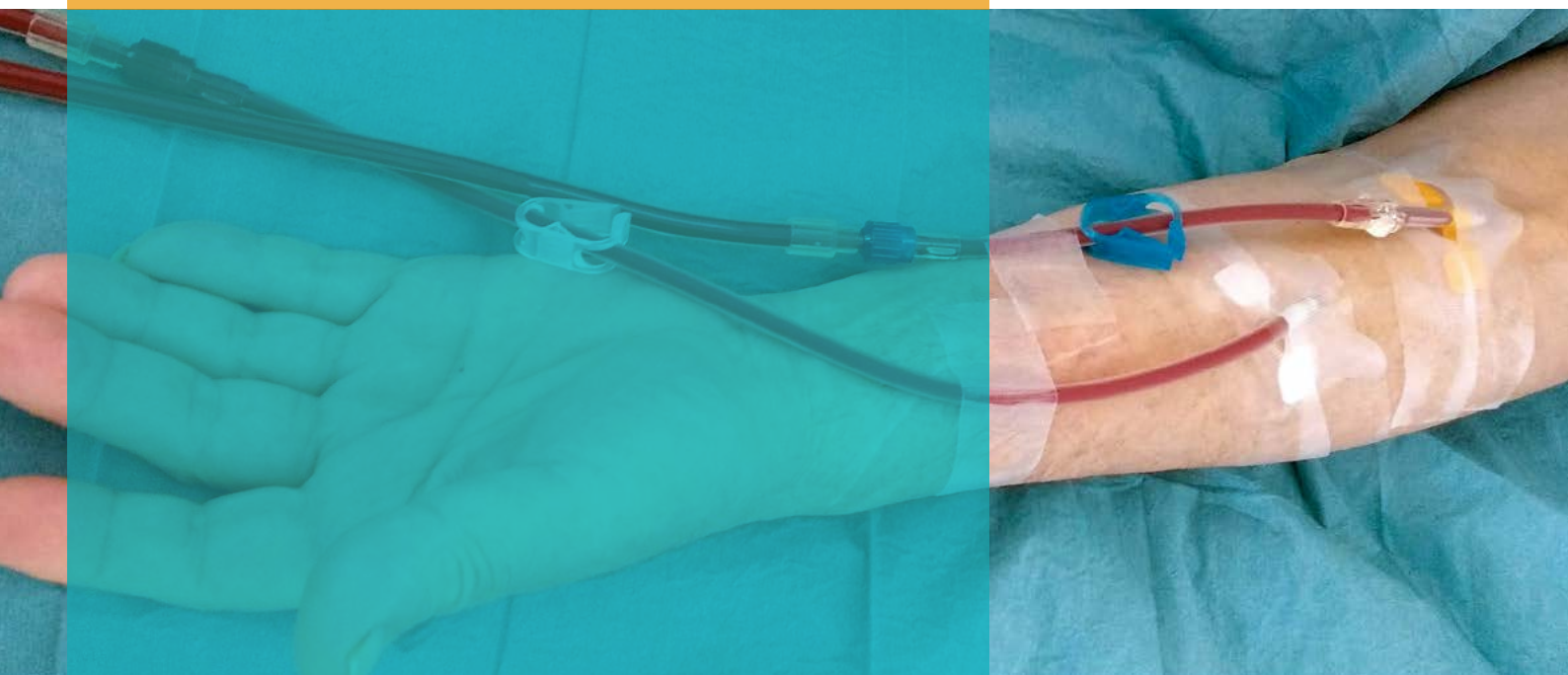
## Antonio Tombas

Presidente de la Asociación de Enfermos  
Renales de Catalunya (ADER)



## Daniel Gallego

Presidente de la Federación Nacional de  
Asociaciones para la Lucha Contra las  
Enfermedades del Riñón (ALCER)



Gracias a la colaboración de:



**Manual del acceso vascular para personas con enfermedad renal**

ISBN: 978-84-09-28459-7


e-ISBN: 978-84-09-28496-2

Depósito legal: DL B 4528-2021


© Ramón Roca Tey, en representación del Grupo Español Multidisciplinar del Acceso Vascular (GEMAV). Deposit number: DEP637497870930633765

**Ramón Roca-Tey**

---

 C/Tamarit 144-146, 3º 3ª  
08015 - Barcelona

 +34 690352100

 18647rrt@comb.cat  
r.roca@fsm.cat

 Perfil de LinkedIn  
<https://www.linkedin.com/in/ramon-roca-tey-77217b103/>

 ORCID ID  
<https://orcid.org/0000-0003-2659-5578>

 Twitter @RocaTey

---

## Este Manual se ha editado con el aval científico de:

### Sociedades y Grupos de Trabajo del Acceso de Diálisis



Asian Pacific Society of Dialysis Access (APSDA)

[www.apsda.info](http://www.apsda.info)



Vascular Access Society (VAS)

[www.vascularaccessociety.com](http://www.vascularaccessociety.com)



American Society of Diagnostic and Interventional Nephrology (ASDIN)

[www.asdin.org](http://www.asdin.org)



Vascular Access Society of the Americas (VASA)

[www.vasamd.org](http://www.vasamd.org)



Vascular Access Society of Britain & Ireland (VASBI)

[www.vasbi.org.uk](http://www.vasbi.org.uk)



Asociación Peruana del Acceso Vascular (APDAV)

[www.apdav.com](http://www.apdav.com)



Italian GDP of Vascular Access

[www.accessivascolari.com](http://www.accessivascolari.com)



Japanese Society for Dialysis Access (JSDA)

[www.jsda.net](http://www.jsda.net)

### Asociaciones de personas con enfermedad renal



Asociación Latina de Pacientes Renales (ALPAR)

[www.facebook.com/alparoficial](http://www.facebook.com/alparoficial)



European Kidney Patients' Federation (EKPF)

[www.ekpf.eu](http://www.ekpf.eu)



Asociación Nacional de Pacientes en Diálisis y Trasplante de Perú (ANPADYT-PERÚ)

[www.facebook.com/anpadyt.peru](http://www.facebook.com/anpadyt.peru)

### Sociedades de Nefrología



International Society of Nephrology (ISN)

[www.theisn.org](http://www.theisn.org)



European Renal Association-European Dialysis and Transplant Association (ERA-EDTA)

[www.era-edta.org](http://www.era-edta.org)



Sociedad Latinoamericana de Nefrología e Hipertensión (SLANH)

[www.slanh.net](http://www.slanh.net)



Asociación Centroamericana y del Caribe de Nefrología e Hipertensión (ACECANH)

[www.acecanh.org](http://www.acecanh.org)



Asociación Colombiana de Nefrología e Hipertensión Arterial (ASOCOLNEF)

[www.asocolnef.com](http://www.asocolnef.com)



Asociación Guatemalteca de Nefrología (AGN)

[www.facebook.com/asociacionguatemaltecadenefrologia/](http://www.facebook.com/asociacionguatemaltecadenefrologia/)



Asociación Hondureña de Nefrología y Trasplante (AHNT)

---



Asociación de Nefrología e Hipertensión Arterial de El Salvador (ANHAES)

[www.anhaes.org](http://www.anhaes.org)



Asociación Nicaragüense de Nefrología (ANINEF)

---



Instituto Mexicano de Investigaciones Nefrológicas (IMIN)

[www.imin.org.mx](http://www.imin.org.mx)



Sociedade Brasileira de Nefrologia (SBN)

[www.sbn.org.br](http://www.sbn.org.br)



Sociedad Argentina de Nefrología (SAN)

[www.san.org.ar](http://www.san.org.ar)



Sociedad Cubana de Nefrología (SCN)

[www.sld.cu/sitios/nefrologia](http://www.sld.cu/sitios/nefrologia)



Sociedad Española de Diálisis y Trasplante (SEDYT)  
[www.sedyt.org](http://www.sedyt.org)

[www.sedyt.org](http://www.sedyt.org)



Sociedad Ecuatoriana de Nefrología (SEN)

[www.sociedadecuatorianadenefrologia.com](http://www.sociedadecuatorianadenefrologia.com)



Sociedad Española de Nefrología (SEN)

[www.senefro.org](http://www.senefro.org)



Sociedad Paraguaya de Nefrología (SPN)

[www.facebook.com/Sociedad-ParaguayadeNefrologia-110256457125498/](https://www.facebook.com/Sociedad-ParaguayadeNefrologia-110256457125498/)



Sociedade Portuguesa de Nefrologia (SPN)

[www.spnefro.pt](http://www.spnefro.pt)



Sociedad Uruguaya de Nefrología (SUN)

[www.nefrouruguay.org.uy](http://www.nefrouruguay.org.uy)



SVN  
Sociedad Venezolana de Nefrología  
R.I.F. J-30370247-3

Sociedad Venezolana de Nefrología (SVN)

[www.svnefrologia.com](http://www.svnefrologia.com)

### Sociedades de Cirugía Vascolar



Asociación Latinoamericana de Cirugía Vascolar y Angiología (ALCVA)

[www.alcva.org](http://www.alcva.org)



Asian Society for Vascular Surgery (ASVS)

[www.asvsurgery.com](http://www.asvsurgery.com)



Asociación Argentina de Angiología y Cirugía Cardiovascular

Asociación Argentina de Angiología y Cirugía Cardiovascular

[www.circv.com.ar](http://www.circv.com.ar)



Colegio Argentino de Cirujanos Cardiovasculares (CACCV)

[www.caccv.org.ar](http://www.caccv.org.ar)



Instituto Nacional de Angiología y Cirugía Vascolar de Cuba (INACV)

[www.instituciones.sld.cu/inacv/](http://www.instituciones.sld.cu/inacv/)



Sociedad Chilena de Cirugía Vascolar y Endovascular (SOCHIVAS)

[www.sochivas.cl](http://www.sochivas.cl)



seacv

Sociedad Española de Angiología y Cirugía Vascolar (SEACV)

[www.seacv.es](http://www.seacv.es)



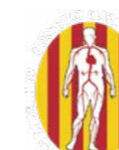Sociedad Mexicana de Angiología Cirugía Vascolar y Endovascular A.C. (SMACVE)

[www.smacve.org.mx](http://www.smacve.org.mx)



Sociedade Portuguesa de Angiologia e Cirurgia Vascolar (SPACV)

[www.spacv.org](http://www.spacv.org)



Societat Catalana d'Angiologia i Cirurgia Vascolar i Endovascular (SCACVE)

[www.scacve.cat](http://www.scacve.cat)

### Sociedades de Radiología, Ecografía y Radiología Intervencionista



Cardiovascular and Interventional Radiological Society of Europe (CIRSE)

[www.cirse.org](http://www.cirse.org)



SOCIEDAD IBEROAMERICANA DE INTERVENCIONISMO

Sociedad Iberoamericana de Intervencionismo (SIDI)

[www.intervencionismosidi.org](http://www.intervencionismosidi.org)



Sociedad Española de Radiología Médica (SERAM)

[www.seram.es](http://www.seram.es)



Sociedad Española de Radiología Vascolar e Intervencionista (SERVEI)

[www.servei.org](http://www.servei.org)



Sociedad Española de Ultrasonidos (SEUS)

[www.seus.org](http://www.seus.org)



SOCIEDADE PORTUGUESA DE ECOGRAFIA MÉDICA

Sociedade Portuguesa de Ecografia Médica (SPEM)

[www.specom.pt](http://www.specom.pt)

Las opiniones expresadas por los autores no reflejan necesariamente la posición de la S.E.N.

ERA-EDTA's endorsement is for the promotion of education in general, therefore the specific content of the publication is the responsibility of the authors.

ISN's endorsement is for the promotion of education in general, therefore the specific content of the handbook and materials is the responsibility of GEMAV.



Sociedad de Radiología e Imagenología del Uruguay (SRIU)

[www.sriuy.org.uy](http://www.sriuy.org.uy)



Radiòlegs de Catalunya (RC)

[www.radiolegs.org](http://www.radiolegs.org)

## Sociedades de Enfermería Nefrológica



The European Dialysis and Transplant Nurses Association/European Renal Care Association (EDTNA/ERCA)

[www.edtnerca.org](http://www.edtnerca.org)



Renal Society of Australasia

Renal Society of Australasia (RSA)

[www.renalsociety.org](http://www.renalsociety.org)



Sociedad Latinoamericana de Enfermería Nefrológica (SLAEN)

[www.slaen.org](http://www.slaen.org)



Asociación Mexicana de Enfermeras en Nefrología (AMENAC)

[www.amenac.org.mx](http://www.amenac.org.mx)



Associação Portuguesa de Enfermeiros de Diálise e Transplantação (APEDT)

[www.apedt.pt](http://www.apedt.pt)



Canadian Association of Nephrology Nurses and Technologists  
l'Association canadienne des infirmières et infirmiers et des technologues de néphrologie.

(CANNT/ACITN)

[www.cannt.ca](http://www.cannt.ca)



Sociedad Argentina de Enfermería Nefrológica (SAEN)

[www.saen.com.ar](http://www.saen.com.ar)



Sociedad Chilena de Enfermería en Diálisis y Trasplantes (SENFERDIALT)

[www.facebook.com/senferdialt](https://www.facebook.com/senferdialt)



Sociedad Española de Enfermería Nefrológica (SEDEN)

[www.seden.org](http://www.seden.org)



Sociedad de Enfermeras Especialistas en Nefrología del Perú (SEENP)

[www.facebook.com/Sociedad-de-Enfermeras-Especialistas-en-Nefrolog%C3%ADa-del-Per%C3%BA-SEENP-296003417580852/](https://www.facebook.com/Sociedad-de-Enfermeras-Especialistas-en-Nefrolog%C3%ADa-del-Per%C3%BA-SEENP-296003417580852/)



Associació Catalana d'Infermeria Nefrològica (ACIN)

[www.acinefro.cat](http://www.acinefro.cat)

## Asociaciones, entidades autonómicas y Grupos de Trabajo de Enfermedades Infecciosas



Grupo de Estudio de Infecciones Relacionadas con la Asistencia Sanitaria (GEIRAS)

[www.geiras-seimc.org](http://www.geiras-seimc.org)



Associació catalana d'infermeres de control d'infecció (ACICI)

[www.acici.cat/es](http://www.acici.cat/es)



Vigilància de les infeccions nosocomials als hospitals de Catalunya (VINCat)

<https://catsalut.gencat.cat/ca/proveidors-professionals/vincat/>



European Kidney Health Alliance (EKHA)

[www.ekha.eu](http://www.ekha.eu)



European Specialist Nurses Organisation (ESNO)

[www.esno.org](http://www.esno.org)



Sociedad Española de Infusión y Acceso Vascular (SEINAV)

[www.seinav.org](http://www.seinav.org)

## Fundaciones, Academias de Ciencias Médicas y Entidades autonómicas renales



Fundación Española de Diálisis (FED)

[www.fedialisis.com](http://www.fedialisis.com)



Fundación Renal Íñigo Álvarez de Toledo (FRIAT)

[www.fundacionrenal.com](http://www.fundacionrenal.com)



BC Renal Agency (BCRenal)

[www.BCRenal.ca](http://www.BCRenal.ca)



Salut/Organització Catalana de Trasplantaments

Organització Catalana de Trasplantaments (OCATT)

<http://trasplantaments.gencat.cat>



125 urte 1 años 1895-2020  
BILBOKO MEDIKU ZIENTZIEN AKADEMIA  
ACADEMIA DE CIENCIAS MÉDICAS DE BILBAO

Academia de Ciencias Médicas de Bilbao (ACMB)

[www.acmbilbao.org](http://www.acmbilbao.org)

# ÍNDICE

Editores y autores ..... 10

Coordinación, realización de los vídeos,  
agradecimientos y dedicatoria ..... 11

**PRÓLOGO** ..... 12

## **APARTADO 01**

**Procedimientos previos a la realización del acceso vascular** ..... 16

- 1.1. La enfermedad renal crónica ..... 18
- 1.2. El tratamiento de hemodiálisis ..... 19
- 1.3. El acceso vascular ..... 20
- 1.4. La fístula nativa ..... 21
- 1.5. La fístula protésica ..... 23
- 1.6. El catéter ..... 24
- 1.7. El procedimiento de realización de la fístula ..... 25
- 1.8. La evaluación preoperatoria ..... 26
- 1.9. Cuándo se crea la fístula ..... 27
- 1.10. La conservación de las venas ..... 28

**Preguntas más frecuentes que se hace la persona con enfermedad renal** ..... 30

## **APARTADO 02**

**Creación de la fístula arteriovenosa** ..... 32

- 2.1. El podio del acceso vascular ..... 34
- 2.2. La selección del mejor acceso vascular ..... 35
- 2.3. Dónde hay que hacer la fístula nativa ..... 36
- 2.4. Localización de la fístula nativa ..... 37
- 2.5. Arterias y venas utilizadas en la extremidad superior ..... 38
- 2.6. Tipos de fístula nativa de extremidad superior ..... 39
- 2.7. La fístula protésica de extremidad superior ..... 42
- 2.8. Las técnicas de recurso ..... 43

**Preguntas más frecuentes que se hace la persona con enfermedad renal** ..... 44

## **APARTADO 03**

**Cuidados de la fístula arteriovenosa** ..... 46

- 3.1. Personas encargadas de hacer los cuidados de la fístula ..... 48
- 3.2. Cuándo se deben hacer los cuidados de la fístula ..... 49
- 3.3. Cuidados de la fístula justo después de la operación ..... 50
- 3.4. Cuidados durante el periodo de maduración de la fístula ..... 56
- 3.5. Cuidados durante el periodo de utilización de la fístula ..... 59

**Preguntas más frecuentes que se hace la persona con enfermedad renal** ..... 80

## **APARTADO 04**

**Monitorización y vigilancia de la fístula arteriovenosa** ..... 84

- 4.1. La importancia de vigilar la fístula ..... 86
- 4.2. Personas encargadas de vigilar la fístula ..... 87
- 4.3. La trombosis de la fístula ..... 88
- 4.4. La estenosis de la fístula ..... 89
- 4.5. La exploración física de la fístula ..... 91
- 4.6. Problemas durante la sesión de diálisis ..... 94
- 4.7. Cálculo del flujo de la fístula ..... 95
- 4.8. La exploración de la fístula mediante la ecografía ..... 96
- 4.9. La exploración de la fístula mediante la fistulografía ..... 99

**Preguntas más frecuentes que se hace la persona con enfermedad renal** ..... 100

## **APARTADO 05**

**Complicaciones de la fístula arteriovenosa** ..... 102

- 5.1. Las complicaciones de la fístula ..... 104
- 5.2. La trombosis y su tratamiento ..... 105
- 5.3. La estenosis y su tratamiento ..... 110
- 5.4. El tratamiento de la fístula nativa no madura ..... 117
- 5.5. La infección de la fístula ..... 118
- 5.6. El robo de la fístula ..... 120
- 5.7. Los aneurismas de la fístula ..... 123
- 5.8. La insuficiencia cardíaca o fallo cardíaco por exceso de flujo ..... 125

**Preguntas más frecuentes que se hace la persona con enfermedad renal** ..... 126

## **APARTADO 06**

**Catéteres venosos centrales** ..... 128

- 6.1. Qué es un catéter venoso central ..... 130
- 6.2. Tipos de catéter ..... 134
- 6.3. La colocación del catéter ..... 137
- 6.4. La manipulación del catéter ..... 140
- 6.5. Las complicaciones del catéter ..... 146
- 6.6. El decálogo de la persona con enfermedad renal portadora de un catéter ..... 149

**Preguntas más frecuentes que se hace la persona con enfermedad renal** ..... 150

**Bibliografía** ..... 152

**Vídeos del manual** ..... 153

**Glosario** ..... 154

## EDITORES

**Ramón Roca-Tey** M.D., Ph.D., Nefrólogo. Servicio de Nefrología, Hospital de Mollet, Fundació Sanitària Mollet, Mollet del Vallès, Barcelona, España. Presidente del Grupo Español Multidisciplinar de Acceso Vascular (GEMAV, [www.gemav.org](http://www.gemav.org))

**Antonio Tombas.** Presidente de la Asociación de Enfermos Renales de Catalunya (ADER, [www.aderrenal.org](http://www.aderrenal.org))

**Daniel Gallego.** Presidente de la Federación Nacional de Asociaciones para la Lucha Contra las Enfermedades del Riñón (ALCER, [www.alcer.org](http://www.alcer.org))

## AUTORES

**Ramón Roca-Tey (1), Antonio Tombas (2), Daniel Gallego (3), Florentina Rosique (4), Inés Aragoncillo (5), Jose Ibeas (6), Marta Barrufet (7), Néstor Fontseré (8), David Hernán (9), Guillermo Moñux (10), Teresa Moreno (11), Joaquín Vallespín (12), Carolina Rubiella (6), Patricia Arribas (13), Dolores Arenas (14), Pilar Caro (15), Raúl Darbas (1), Dolores Ferrer (16), Natalia de la Fuente (17), Jorge Gómez (18), Fredzzia Graterol (19), Cristina López-Espada (20), Belén Moragrega (21), Alberto Sánchez (22), Amalia Talens (23)**

- (1) Servicio de Nefrología, Hospital de Mollet, Fundació Sanitària Mollet, Mollet del Vallès, Barcelona, España.
- (2) Presidente de la Asociación de Enfermos Renales de Catalunya (ADER).
- (3) Presidente de la Federación Nacional de Asociaciones para la Lucha Contra las Enfermedades del Riñón (ALCER).
- (4) Servicio de Nefrología, Hospital Clínico Universitario Virgen de la Arrixaca, Murcia, España.
- (5) Servicio de Nefrología, Hospital Gregorio Marañón, Madrid, España.
- (6) Servicio de Nefrología, Parc Taulí Hospital Universitari, Institut d'Investigació i Innovació Parc Taulí I3PT, Universitat Autònoma de Barcelona, Sabadell, Barcelona, España.
- (7) Servicio de Radiología, Hospital Clínic, Universitat de Barcelona, Barcelona, España.
- (8) Servicio de Nefrología, Hospital Clínic, Universitat de Barcelona, Barcelona, España.
- (9) Fundación Renal Íñigo Álvarez de Toledo, Madrid, España.
- (10) Servicio de Angiología, Cirugía vascular y endovascular. Hospital Universitario HM Torrelodones, España.
- (11) Servicio de Radiología, Hospital Juan Ramón Jiménez, Huelva, España.
- (12) Servicio de Cirugía Vascular, Hospital Parc Taulí, Universitat Autònoma de Barcelona, Sabadell, Barcelona, España.
- (13) Servicio de Nefrología, Hospital Universitario Infanta Leonor, Madrid, España.
- (14) Servicio de Nefrología, Hospital del Mar, Barcelona, España.
- (15) Socia Fundadora del GEMAV.
- (16) Servicio de Radiología, Hospital Universitario de La Ribera, Alzira, España.
- (17) Servicio de Cirugía Vascular, Hospital Galdakao-Usansolo, Bizkaia, España.
- (18) Servicio de Radiología, Hospital Peset, Valencia, España.
- (19) Servicio de Nefrología. Hospital Germans Trias i Pujol, Badalona, España.
- (20) Servicio de Cirugía Vascular, Complejo Hospitalario Universitario de Granada, Granada, España.
- (21) Servicio Nefrología, Hospital San Juan de Dios de Zaragoza, España.
- (22) Servicio Nefrología, Fundación Hospital de Jove, Gijón, España.
- (23) Servicio de Radiología, Consorcio Hospital General Universitario de Valencia, España.

## COORDINACIÓN GENERAL

**Ramón Roca-Tey**

## COORDINACIÓN DE CADA APARTADO

Apartado 01. **Joaquín Vallespín**

Apartado 02. **Guillermo Moñux**

Apartado 03. **Néstor Fontseré y David Hernán**

Apartado 04. **Ramón Roca-Tey**

Apartado 05. **Marta Barrufet y Joaquín Vallespín**

Apartado 06. **Teresa Moreno**

## REALIZACIÓN DE LOS VÍDEOS

**Inés Aragoncillo, Patricia Arribas, Marta Barrufet, Carolina Rubiella y Ramón Roca-Tey**

## AGRADECIMIENTOS

A **Carmen Contreras, Marta Ginel Ureña, Marat Sadovnicov y José Antonio Saura Soler** por las ilustraciones efectuadas.

Al equipo de “**Madreams Creative**” por su paciencia y dedicación en el proceso de maquetación.

A **Juan Carlos Julián Mauro** (ALCER) por su apoyo decidido a este proyecto.

A la **Junta Directiva de la European Kidney Patient's Federation (EKPF)** por hacer posible la traducción del Manual al inglés.

A **Blanca Miranda y Ana Balseiro**, de la Fundación Renal Íñigo Álvarez de Toledo (FRIAT), por su compromiso en la edición del Manual.

A **Avericum, Diaverum y Fresenius Medical Care** por su colaboración en la impresión del Manual

## DEDICATORIA

A la memoria de la **Dra. María Teresa González Álvarez (1948-2020)** por su implicación en el nacimiento del GEMAV como Sociedad y en el desarrollo de este Manual.



**Ramón Roca-Tey**

M.D., Ph.D., Nefrólogo  
Presidente del Grupo Español  
Multidisciplinar de Acceso Vascular  
(GEMAV)

# PRÓLOGO

El Grupo Español Multidisciplinar del Acceso Vascular (GEMAV) es una sociedad científica transversal en la que tienen cabida todos los profesionales cuya titulación y dedicación profesional se ejerce en ámbitos de las Ciencias de la Salud relacionados con el acceso vascular para hemodiálisis. La prueba de este carácter multidisciplinar del GEMAV viene dada por la composición actual de la Junta Directiva con representación de Nefrología, Cirugía Vascular, Radiología Intervencionista y Enfermería nefrológica.

El principal objetivo del GEMAV es promover y divulgar el manejo adecuado del acceso vascular para hemodiálisis con el objetivo de optimizar el cuidado de la persona con enfermedad renal. La Junta Directiva del GEMAV tiene muy claro que la atención del GEMAV no debe concentrarse en el *acceso vascular por sí solo*, sino en la *persona con enfermedad renal que tiene un acceso vascular*. En este sentido, existe una vocalía específica en la Junta Directiva con el epígrafe de “Vocal encargado de las relaciones institucionales con otras Sociedades Científicas y con las Asociaciones de personas con enfermedad renal”.

El GEMAV nació en octubre de 2014, inicialmente sólo como grupo de trabajo, para elaborar la Guía Clínica Española del Acceso Vascular para Hemodiálisis que se publicó el 2017.

El éxito sin precedentes de esta Guía animó al GEMAV a proseguir su singladura y convertirse en Sociedad Científica el 2019. La idea original de adaptar los aspectos más importantes de la Guía Clínica Española a la realidad de la persona con enfermedad renal, en forma de Manual, partió del Sr. Antonio Tombas, Presidente de la Asociación de Enfermos Renales de Catalunya (ADER) pero el Sr. Daniel Gallego, Presidente de la Federación Nacional de Asociaciones para la Lucha Contra las Enfermedades del Riñón (ALCER), se sumó enseguida a este proyecto. En nombre del GEMAV hay que agradecer a ambos el apoyo incondicional que han tenido para conseguir que este MANUAL DEL ACCESO VASCULAR PARA PERSONAS CON ENFERMEDAD RENAL haya llegado a buen puerto. Por supuesto, también muy agradecidos a la Fundación Renal Íñigo Álvarez de Toledo (FRIAT) por haberse encargado del diseño y elaboración del formato digital de este Manual, tanto de la versión completa como de la abreviada. Finalmente, pero sin duda lo más importante, agradecer el esfuerzo que han hecho los profesionales del GEMAV que han contribuido al contenido del Manual ya que, sin ellos, nunca hubiera visto la luz.

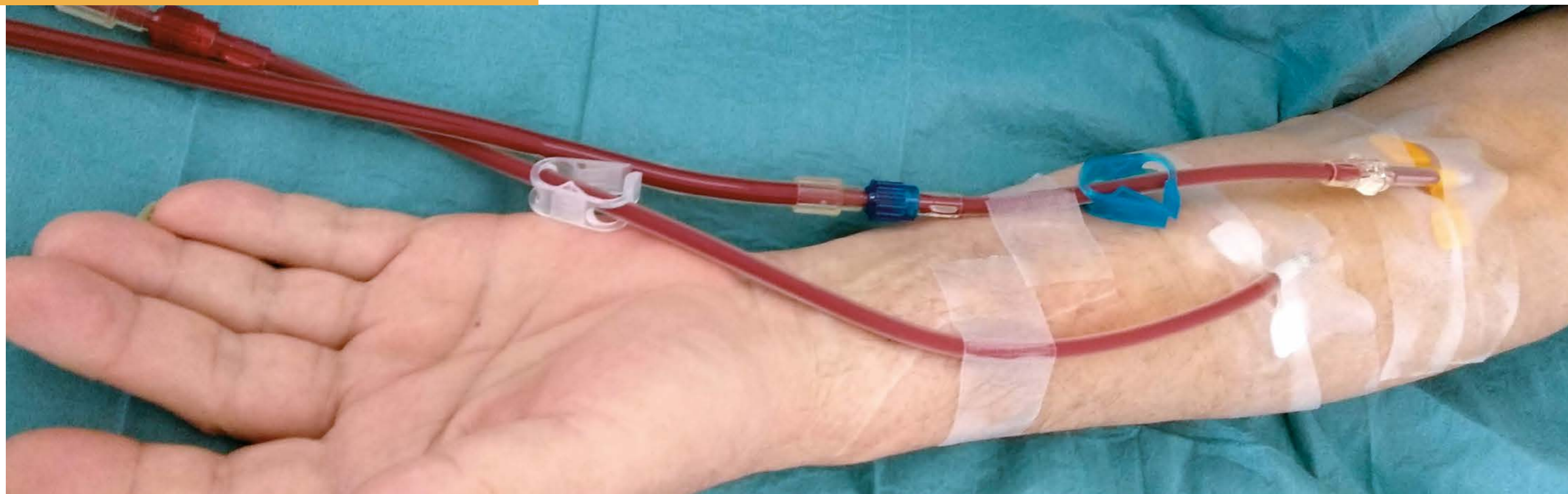Se ha intentado elaborar un Manual verdaderamente útil y práctico para las personas con enfermedad renal. Se trata de transmitir una

información de forma sencilla y clara a estas personas para que puedan resolver las dudas que puedan tener respecto al acceso vascular para hemodiálisis. Para ello, se ha utilizado un mínimo de texto mediante un lenguaje muy coloquial, huyendo de palabras técnicas siempre que ha sido posible y con una profusión de ilustraciones inéditas (como alguien dijo: una imagen vale más que mil palabras). Por lo que respecta a la estructura del Manual, consta de 6 Apartados, al final de cada uno de los cuales se han añadido las “preguntas más frecuentes que se hace la persona con enfermedad renal respecto al acceso vascular” (en total, 77 preguntas), 9 vídeos muy ilustrativos de corta duración linkados con el texto y un glosario con 61 items.

Este Manual, elaborado por el GEMAV con la inestimable colaboración de ADER y ALCER, pretende servir de ayuda a la persona con enfermedad renal para que pueda aclarar, de una vez por todas, algunos aspectos del acceso vascular para hemodiálisis. Ojalá lo hayamos conseguido.



# APARTADOS



**01**

Procedimientos previos a la realización del acceso vascular

pág. 16

**02**

Creación de la fístula arteriovenosa

pág. 32

**03**

Cuidados de la fístula arteriovenosa

pág. 46

**04**

Monitorización y vigilancia de la fístula arteriovenosa

pág. 84

**05**

Complicaciones de la fístula arteriovenosa

pág. 102

**06**

Catéteres venosos centrales

pág. 128



GRUPO ESPAÑOL  
MULTIDISCIPLINAR  
DEL ACCESO VASCULAR

[www.gemav.org](http://www.gemav.org)



# 01


## PROCEDIMIENTOS PREVIOS A LA REALIZACIÓN DEL ACCESO VASCULAR

### AUTORES

Joaquín Vallespín  
Daniel Gallego  
Ramón Roca-Tey  
Florentina Rosique  
Antonio Tombas

## 1.1. La enfermedad renal crónica

Cuando la enfermedad renal avanza y sus riñones van dejando de funcionar, tendrá que visitarse en la Consulta Externa denominada ERCA (Enfermedad Renal Crónica Avanzada) donde le proporcionarán una información detallada de las soluciones existentes.

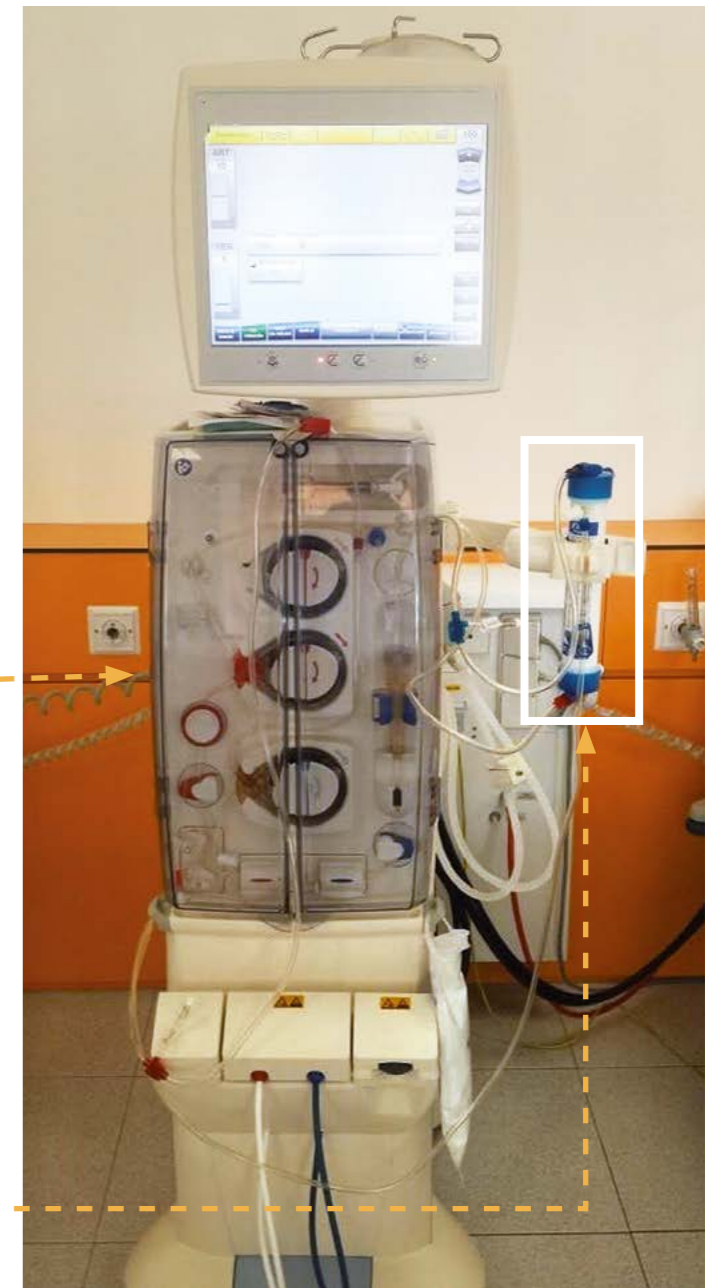


## 1.2. El tratamiento de hemodiálisis

Los riñones están encargados de limpiar la sangre de toxinas y eliminar el líquido sobrante del cuerpo. Si sus riñones funcionan mal, se requieren alternativas para realizar todo esto. Una de ellas es el tratamiento mediante hemodiálisis. Durante este tratamiento, su sangre sale del cuerpo hacia la máquina de hemodiálisis, atraviesa un filtro o dializador existente en la misma (señalado por el recuadro en la imagen adjunta) donde se depura y regresa renovada al cuerpo.

MÁQUINA DE HEMODIÁLISIS

FILTRO O DIALIZADOR



### 1.3. El acceso vascular

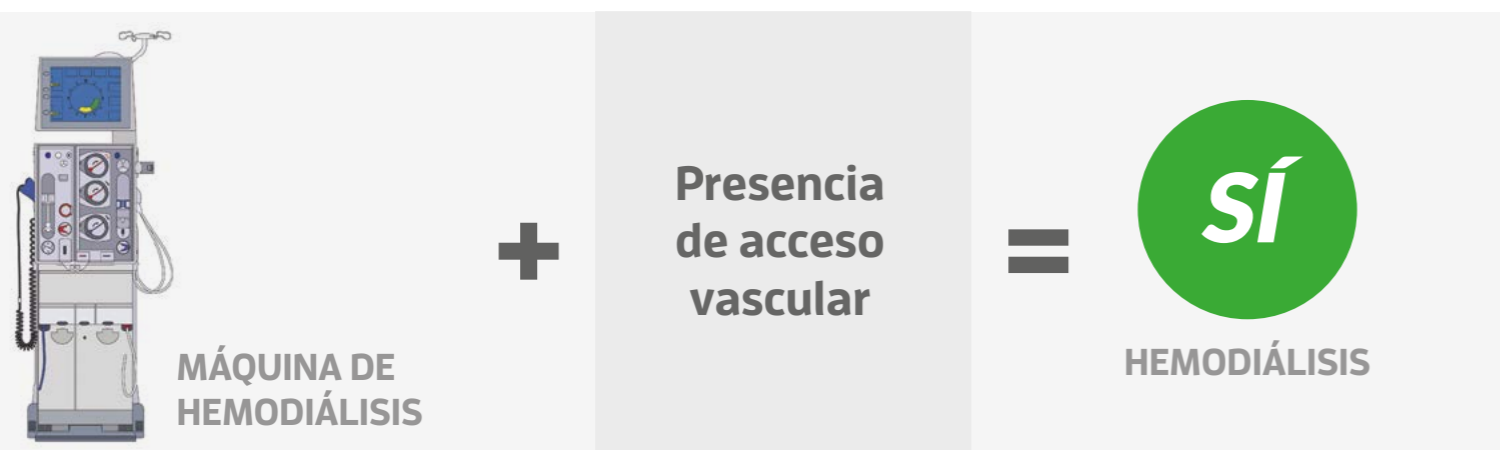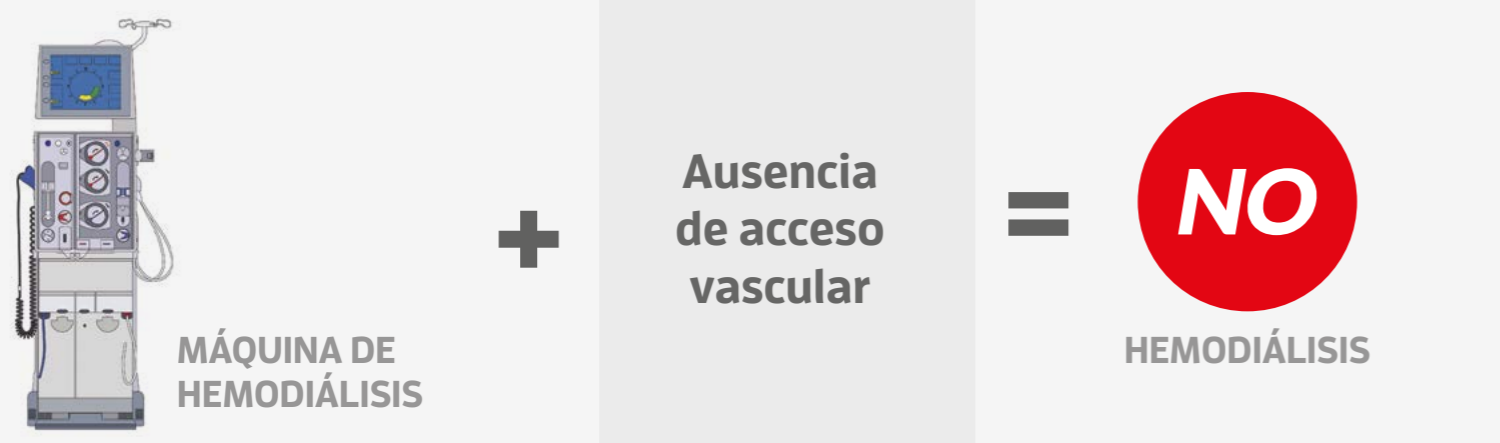Para realizar este tratamiento de hemodiálisis, es necesario que usted tenga lo que se denomina un “acceso vascular para hemodiálisis”.

Existen tres tipos distintos de acceso vascular:

- **fístula arteriovenosa nativa**
- **fístula arteriovenosa protésica**
- **catéter venoso central**

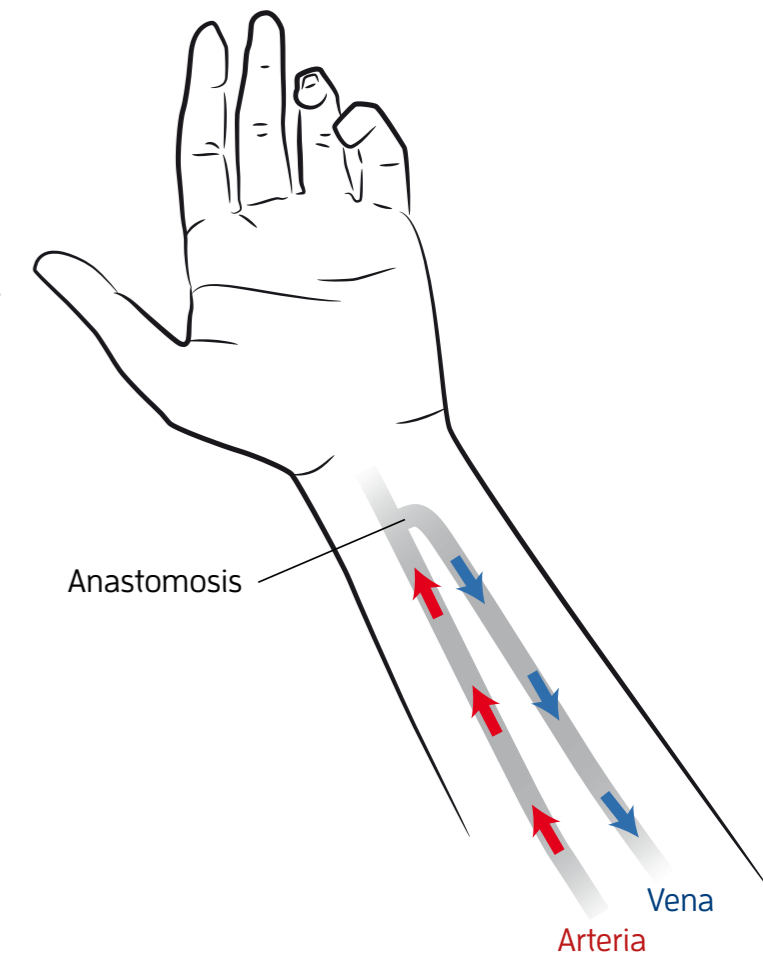
Este acceso vascular permite que su sangre salga con fuerza desde su cuerpo hacia la máquina de diálisis y pueda regresar al mismo sin problemas.

**Sin ninguno de estos tipos de acceso vascular, NO se puede hacer el tratamiento de hemodiálisis.**



### 1.4. La fístula nativa

Es el acceso vascular recomendado para la mayoría de personas con ERCA porque dura más tiempo y tiene menos complicaciones. Consiste en efectuar en quirófano una unión entre una arteria y una vena de la extremidad superior por debajo de la piel que se denomina anastomosis (indicada en la ilustración adjunta) ([Vídeo 1.1](#)). Una vez hecha esta unión, parte de la sangre que circula por la arteria en dirección a la mano, se desvía hacia la vena a través de la anastomosis. Las flechas rojas y azules de la ilustración indican la dirección de la sangre que circula por el interior de la arteria y de la vena, respectivamente.

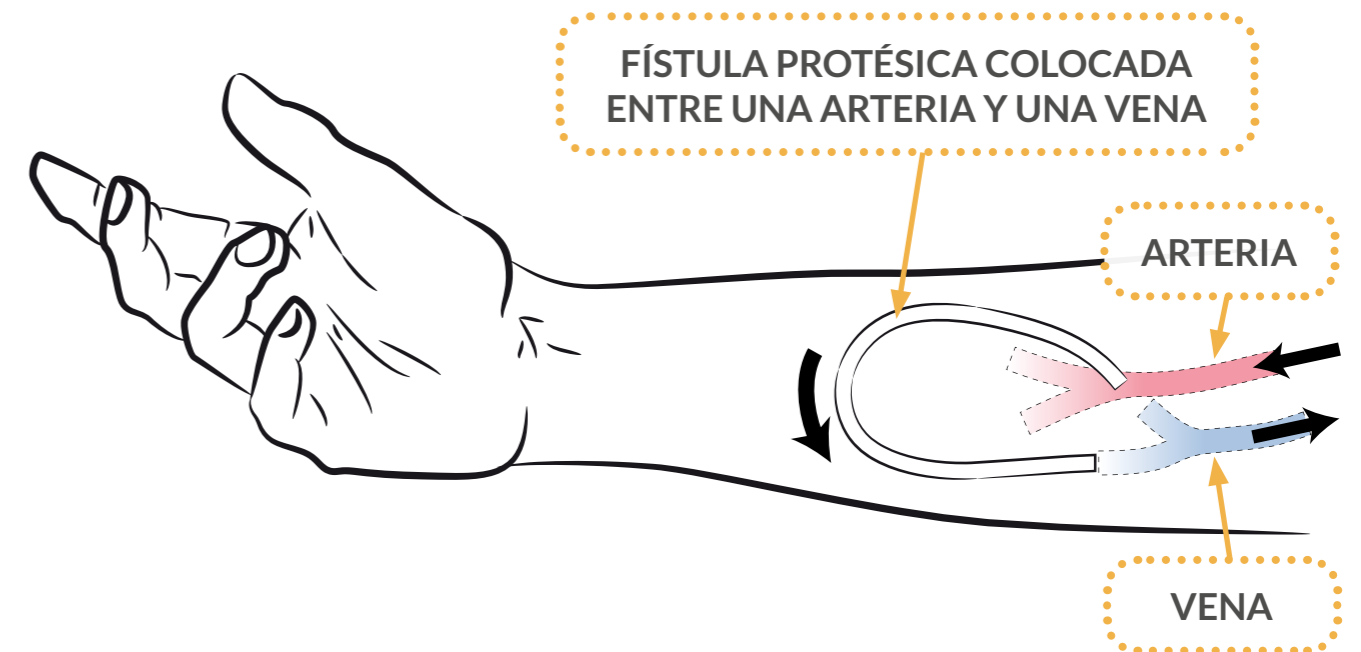
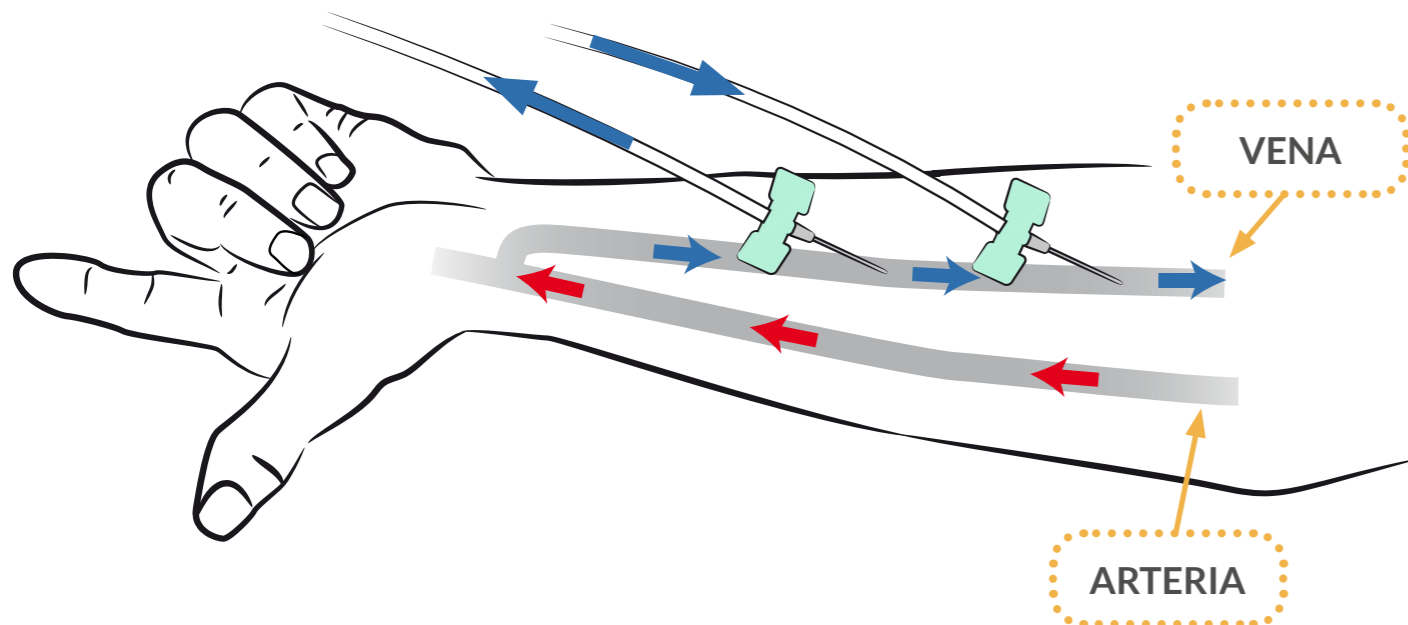



El resultado de la entrada constante de sangre desde la arteria hacia la vena a través de la anastomosis es que, después de algunas semanas, esta vena se hará más grande y resistente. De esta forma, al cabo de un tiempo, esta vena modificada ya podrá pincharse para suministrar la cantidad de sangre necesaria hacia la máquina para realizar las sesiones de hemodiálisis. Es lo que se denomina proceso de maduración de la fístula ([Vídeo 1.1](#)).

## 1.5. La fístula protésica

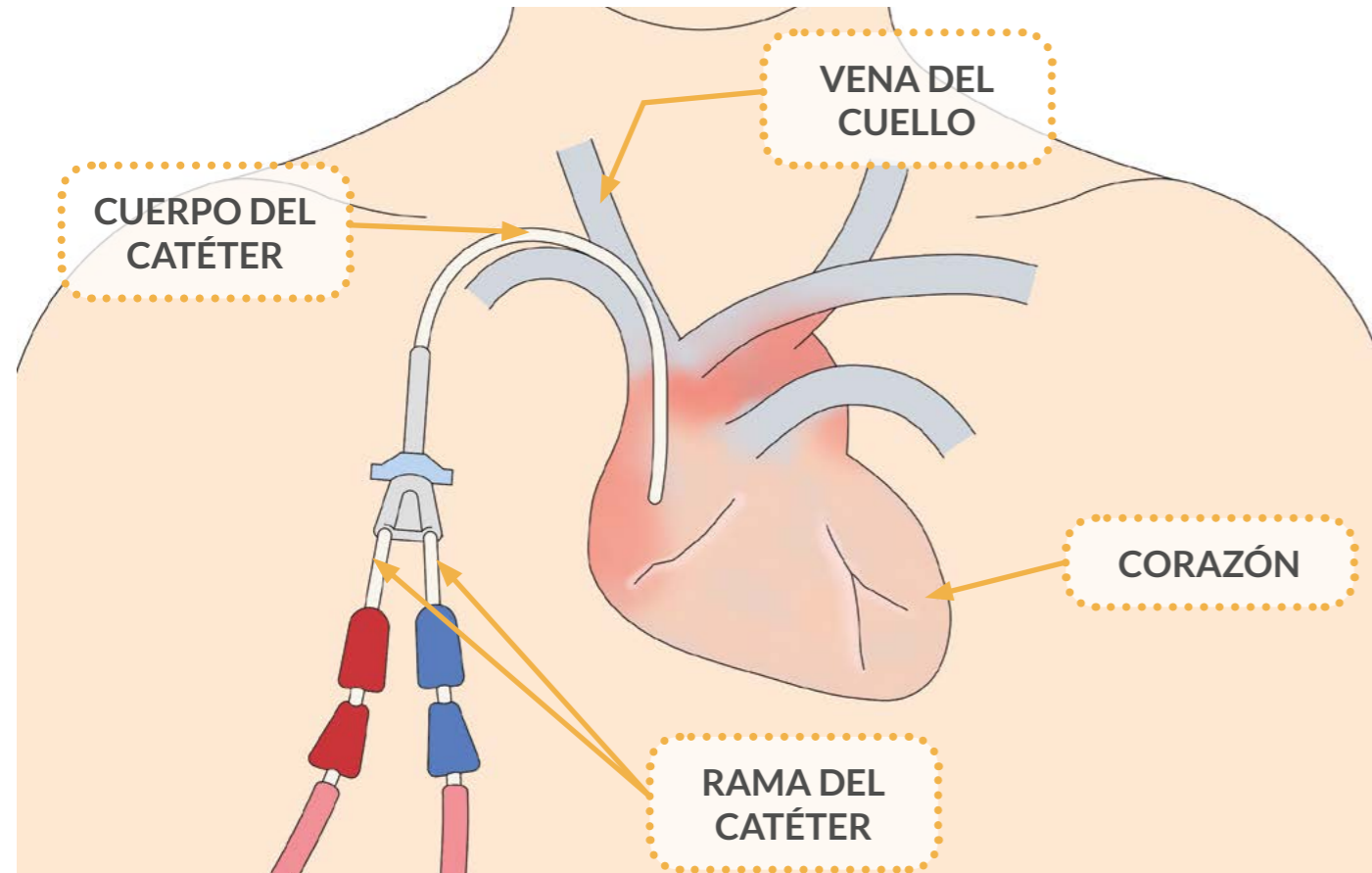
Esta vena ya desarrollada se pincha habitualmente con 2 agujas para efectuar el tratamiento de hemodiálisis, como se indica en la ilustración siguiente. A través de la primera aguja, la sangre es enviada desde el cuerpo hacia la máquina de diálisis y, una vez depurada, regresa al cuerpo a través de la segunda aguja. Las flechas de la ilustración indican la dirección de la sangre ([Vídeos 3.1, 3.2 y 3.3](#)).

Consiste en colocar en quirófano un tubo de material sintético (ver la imagen adjunta) a modo de puente entre una arteria y una vena por debajo de la piel, habitualmente en la extremidad superior (ver la ilustración siguiente y el Apartado 02). En este tubo se pinchan las 2 agujas necesarias para efectuar la sesión de hemodiálisis. Las flechas negras de la ilustración siguiente indican la dirección de la sangre.



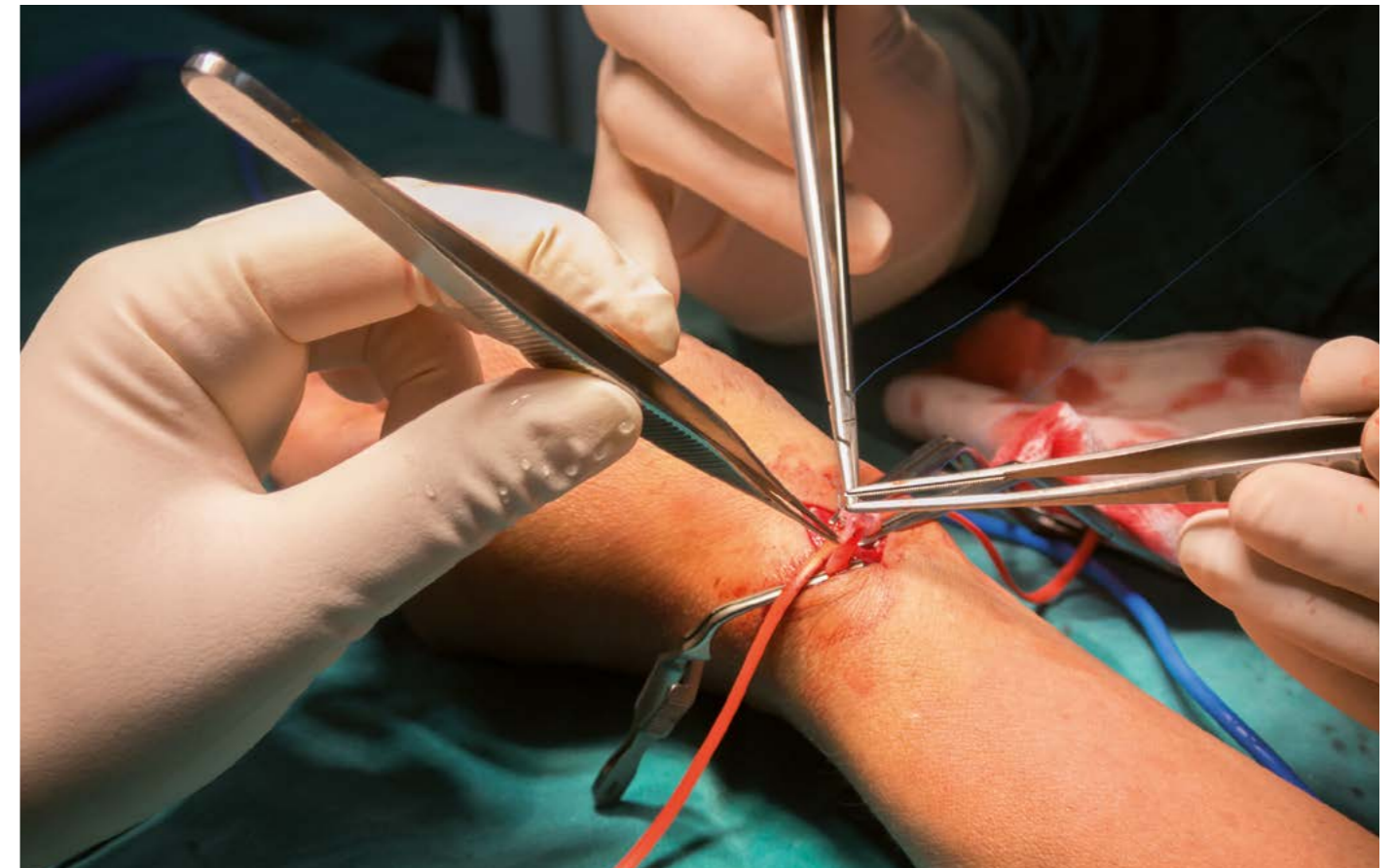## 1.6. El catéter

Consiste en un tubo de plástico que se coloca en una vena grande del cuerpo, habitualmente a nivel del cuello o de la pierna, que tiene 2 ramas en su parte exterior. Por una de ellas la sangre se envía hacia la máquina de hemodiálisis y por la otra regresa al cuerpo una vez ya depurada (ver la imagen siguiente y el Apartado 06).



## 1.7. Procedimiento de realización de la fístula

Para hacer la fístula es necesaria una pequeña intervención quirúrgica. Esta operación se realiza habitualmente sin ingresar en el hospital (de forma ambulatoria) y con anestesia local (usted estará despierto pero con la zona de la operación dormida). Esta intervención la hará un cirujano especialista en arterias y venas denominado Cirujano/a Vascular ([Vídeo 1.1](#)).

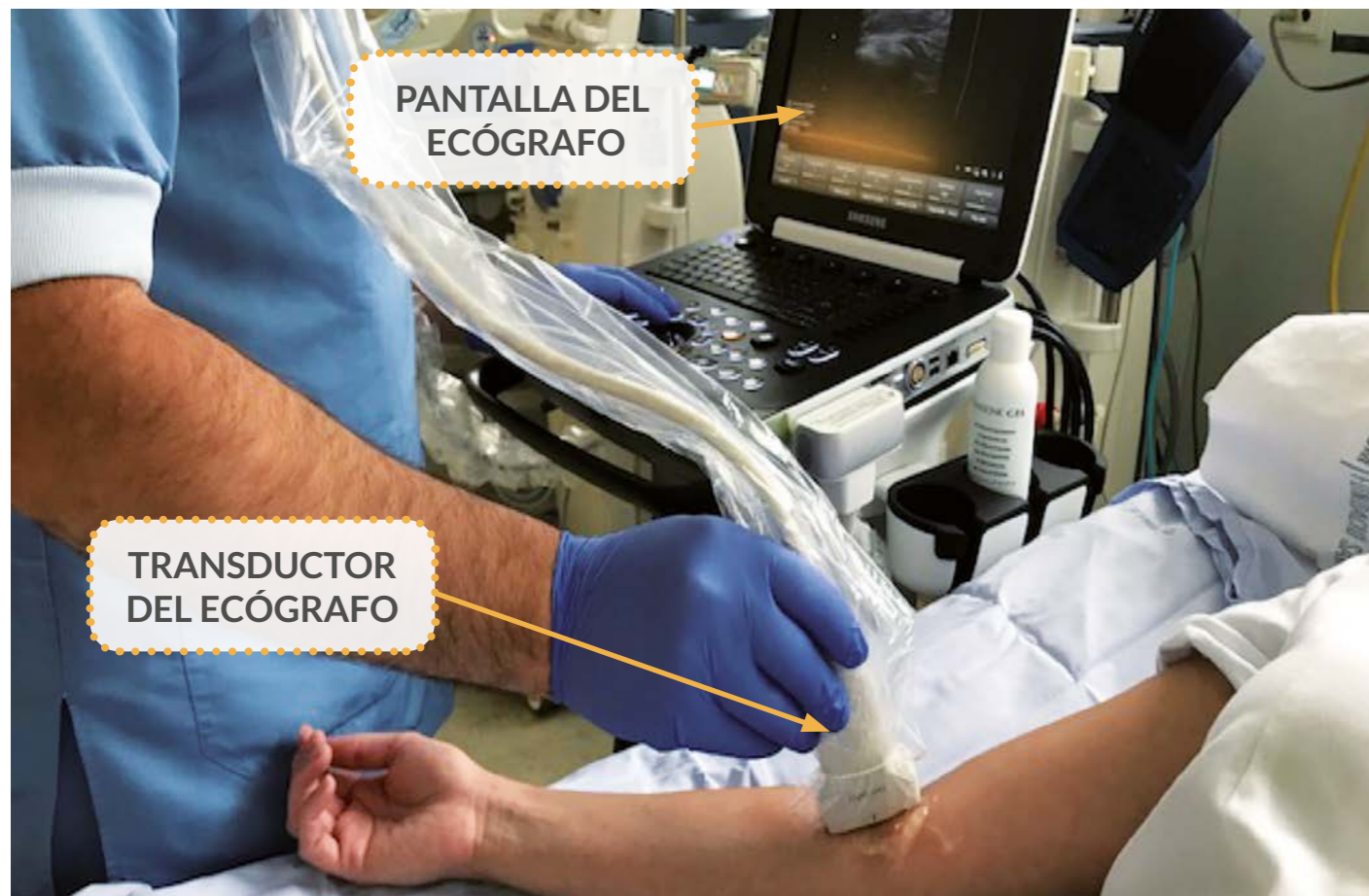

## 1.8. La evaluación preoperatoria

Para decidir qué tipo de fístula (nativa o protésica) y dónde se hará (en el brazo o, con menor frecuencia, en la pierna), es necesario hacer una exploración física de arterias y venas antes de la operación.

Es muy importante que, además de esta exploración, también le hagan el denominado “mapeo vascular por ecografía”. La ecografía es una prueba de imagen in-

ofensiva para el cuerpo y que nos puede ayudar mucho a la hora de escoger el mejor sitio para hacer la fístula. En la imagen siguiente, el facultativo está explorando los vasos sanguíneos del brazo utilizando un instrumento de color blanco parecido a un micrófono que se llama transductor del ecógrafo. Todo lo que capta este transductor, se puede ver directamente en tiempo real en la pantalla del ecógrafo.



## 1.9. Cuándo se crea la fístula

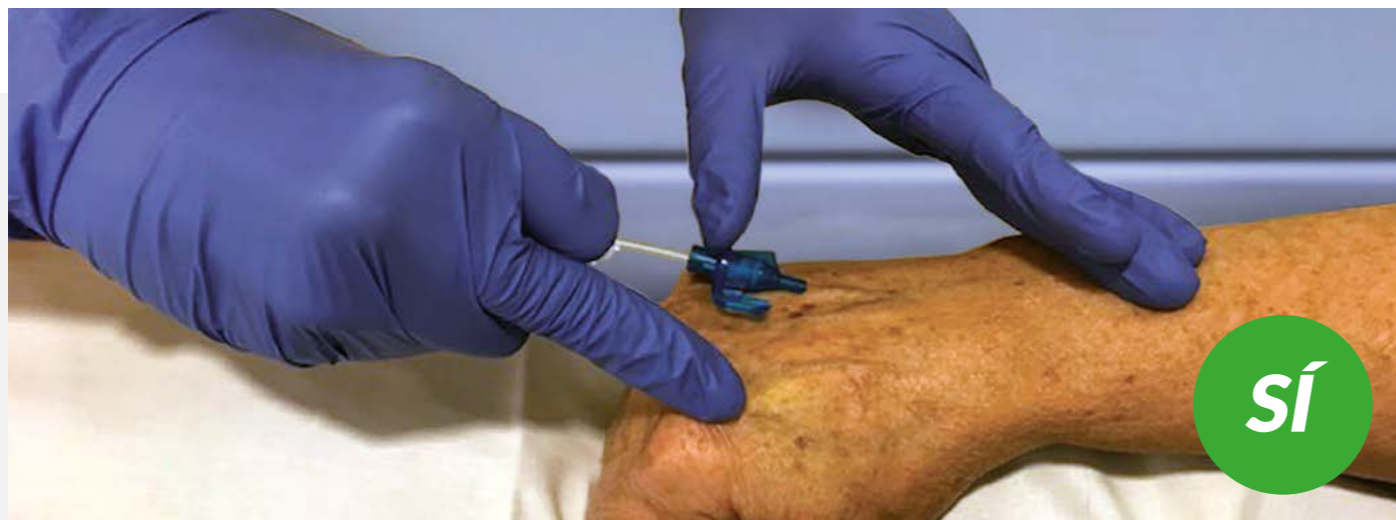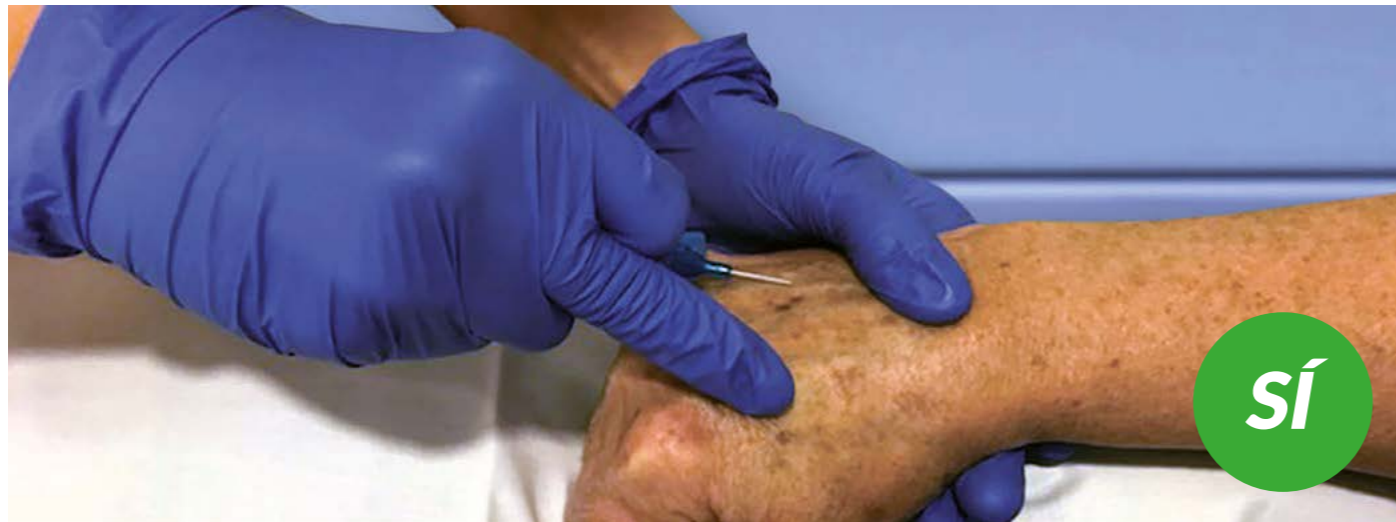Si todavía no se ha empezado el tratamiento de hemodiálisis (fase pre-diálisis), su nefrólogo/a que le atiende periódicamente en la consulta de ERCA le dirá, habitualmente basado en los resultados de los análisis, el momento preciso en el que debe realizarse la fístula. Esto debe hacerse con la suficiente antelación para que pueda comenzar la diálisis mediante una fístula bien desarrollada (madura).

Si ya se ha empezado el tratamiento de hemodiálisis mediante un catéter, la fístula debe realizarse en el menor tiempo posible para evitar prolongar la exposición al mismo con sus complicaciones asociadas (ver el Apartado 06).

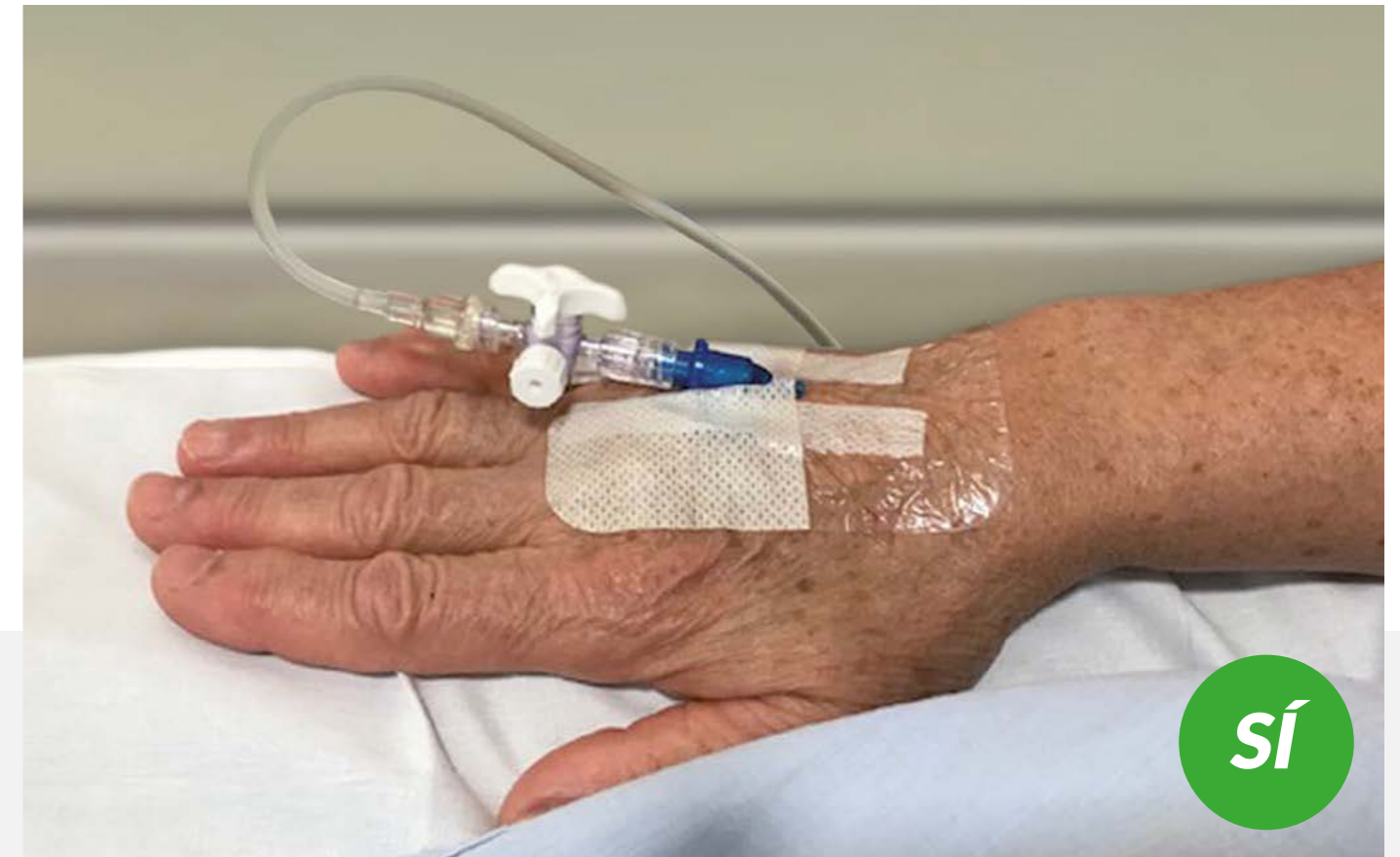

## 1.10. La conservación de las venas

Las venas del brazo que se usan para realizar la fístula son las que también se utilizan cuando se hace un análisis de sangre o cuando se coloca una vía periférica. Al hacer esto, siempre existe el riesgo de dañar estas venas y que después ya no sirvan para hacer la fístula. Por tanto, es muy importante evitar las punciones de las venas del brazo donde se efectuará la fístula y, siempre que se pueda, se deben usar las venas de la mano como en las imágenes siguientes.



Si usted ya ha empezado el tratamiento de hemodiálisis mediante un catéter y está pendiente de la creación de una fístula, ya no es necesario que le pinchen venas para un análisis de sangre o para administrar medicamentos ya que, en general, puede hacerse a través del mismo catéter durante la sesión de diálisis.





# Preguntas más frecuentes que se hace la persona con enfermedad renal

## Apartado 01

**¿Dónde debo dirigirme cuando la enfermedad renal avanza y mis riñones van dejando de funcionar?**

- A la Consulta Externa de ERCA (Enfermedad Renal Crónica Avanzada).

**¿En qué parte concreta de la máquina de hemodiálisis se efectúa la depuración de la sangre?**

- En el filtro o dializador.

**¿Es posible efectuar el tratamiento de hemodiálisis sin el acceso vascular?**

- No, es imposible.

**¿Cuáles son los diferentes tipos de acceso vascular para hemodiálisis?**

- Fístula arteriovenosa nativa, fístula arteriovenosa protésica y catéter venoso central.

**¿Cuál es el acceso vascular recomendado para la mayoría de las persona con enfermedad renal crónica?**

- La fístula nativa.

**¿Qué es la anastomosis de la fístula nativa?**

- Es la unión entre una arteria y una vena a nivel del brazo.

**¿Cómo se llama el proceso de desarrollo de la vena que empieza justo después de realizar la fístula en el quirófano?**

- Maduración de la fístula.

**¿Está prohibido colocar una fístula protésica en la pierna?**

- No, en algunos casos puede hacerse.

**¿Dónde se coloca un catéter?**

- En una vena grande del cuerpo.

**Habitualmente, ¿es necesario ingresar en el hospital y utilizar la anestesia general para construir una fístula nativa?**

- No, suele utilizarse anestesia local y no se precisa ingresar.

**¿Qué es el mapeo vascular por ecografía?**

- Es una exploración de imagen de arterias y venas utilizando un aparato denominado ecógrafo.

**¿Por qué me desaconsejan los análisis de sangre en el brazo donde me harán la fístula?**

- Porque se puede dañar la vena hasta el punto que, una vez hecha, la fístula no madure adecuadamente.

**Si tengo que ingresar en el Hospital y necesito una vía periférica. ¿cuál es el mejor sitio para ponerla haciendo el menor daño venoso posible?**

- En la mano del brazo donde no le harán la fístula.





GRUPO ESPAÑOL  
MULTIDISCIPLINAR  
DEL ACCESO VASCULAR

[www.gemav.org](http://www.gemav.org)



## 02

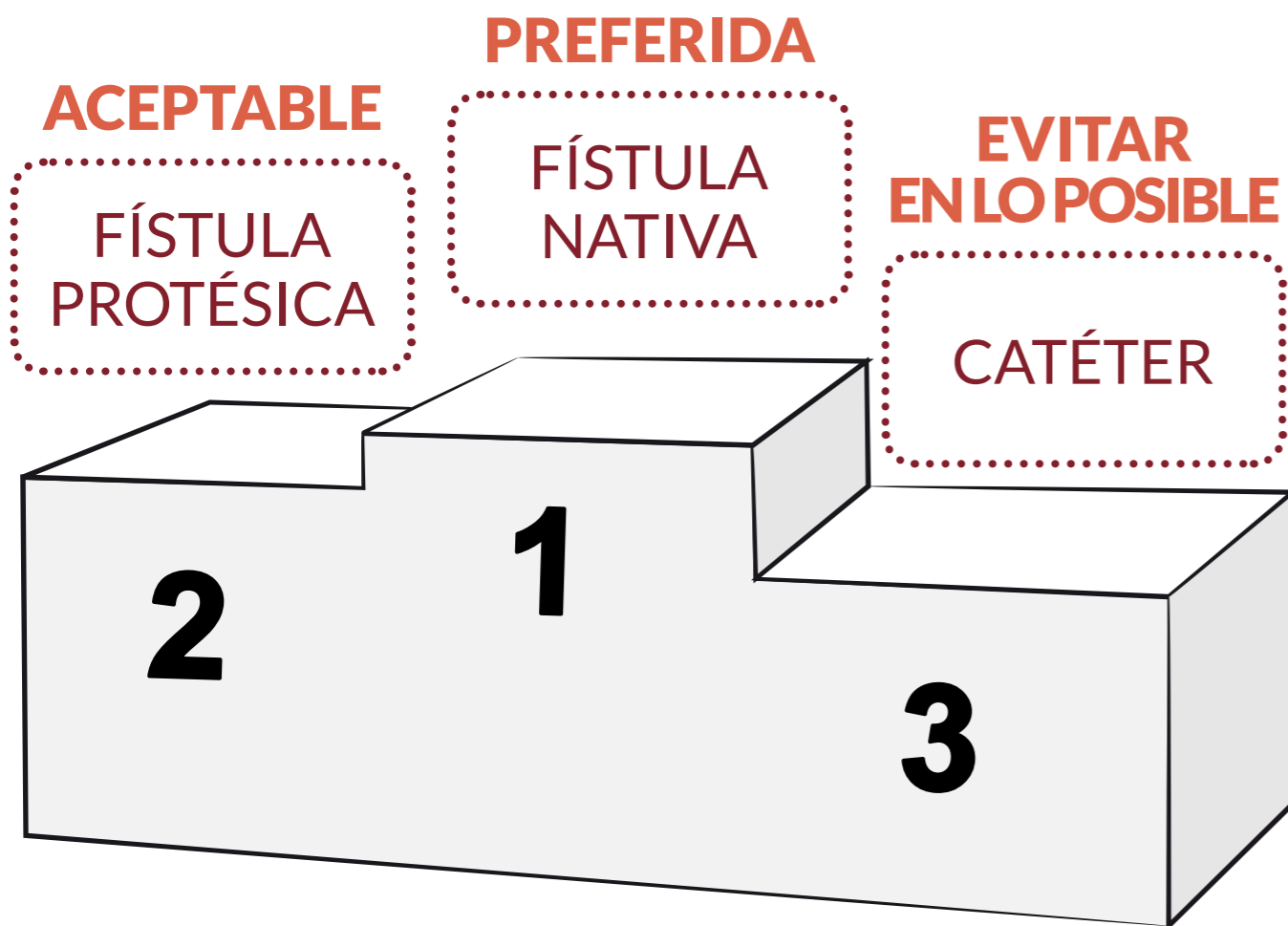
# CREACIÓN DE LA FÍSTULA ARTERIOVENOSA

### AUTORES

Guillermo Moñux  
Natalia de la Fuente  
Daniel Gallego  
Cristina López  
Ramón Roca-Tey  
Florentina Rosique  
Antonio Tombas

## 2.1. El podio del acceso vascular

De los tres tipos de acceso vascular existentes (ver el Apartado 01), la fístula nativa es la opción preferida y ocupa el número 1 del podio debido a su mayor duración y menor aparición de complicaciones, por delante de la fístula protésica y del catéter.



## 2.2. La selección del mejor acceso vascular

Como cada persona con enfermedad renal tiene características propias que pueden ser distintas de otras personas, el mejor tipo de acceso vascular para iniciar programa de hemodiálisis debe personalizarse caso por caso. La decisión final del tipo y la localización del mejor acceso vascular en una persona concreta debe corresponder a los

profesionales de la salud encargados de su cuidado y también a la misma persona. Es lo que se denomina equipo multidisciplinar, como se representa a continuación de este párrafo, de izquierda a derecha: enfermero/a de diálisis, nefrólogo/a, persona con enfermedad renal, cirujano/a vascular y radiólogo/a intervencionista.



## 2.3. Dónde hay que hacer la fístula nativa

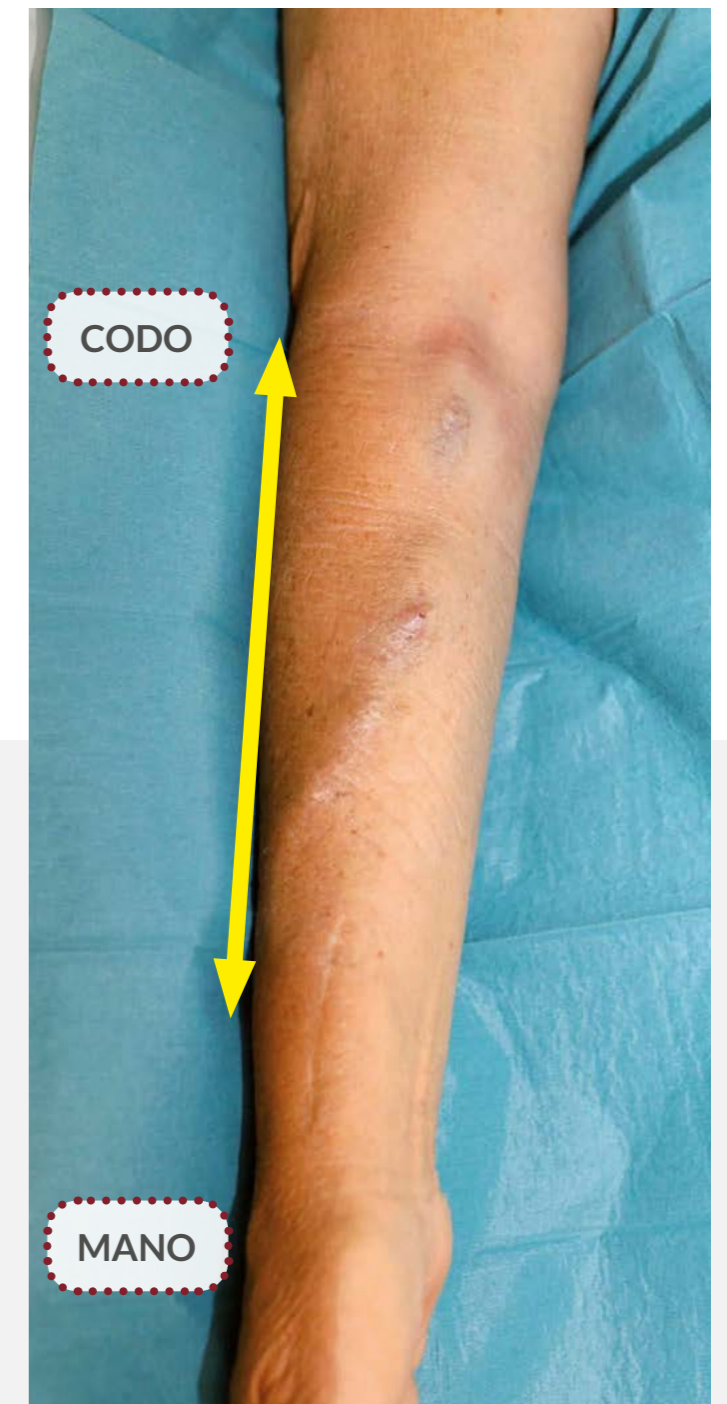En caso de que el equipo multidisciplinar haya decidido efectuar una fístula nativa en una de las extremidades superiores, hay que valorar si se hará en lado derecho o en el izquierdo. A igualdad de condiciones, es decir, resultados similares de la exploración física y del mapeo vascular por ecografía (ver el Apartado 01), hay que hacer

la fístula en la extremidad superior no dominante para mayor comodidad de la persona con enfermedad renal. ¿Qué quiere decir esto? Que si usted es diestro/a (ver la imagen siguiente), debe hacerse la fístula en la extremidad superior izquierda y, por el contrario, la fístula debe realizarse en el lado derecho si usted es zurdo/a.



## 2.4. Localización de la fístula nativa

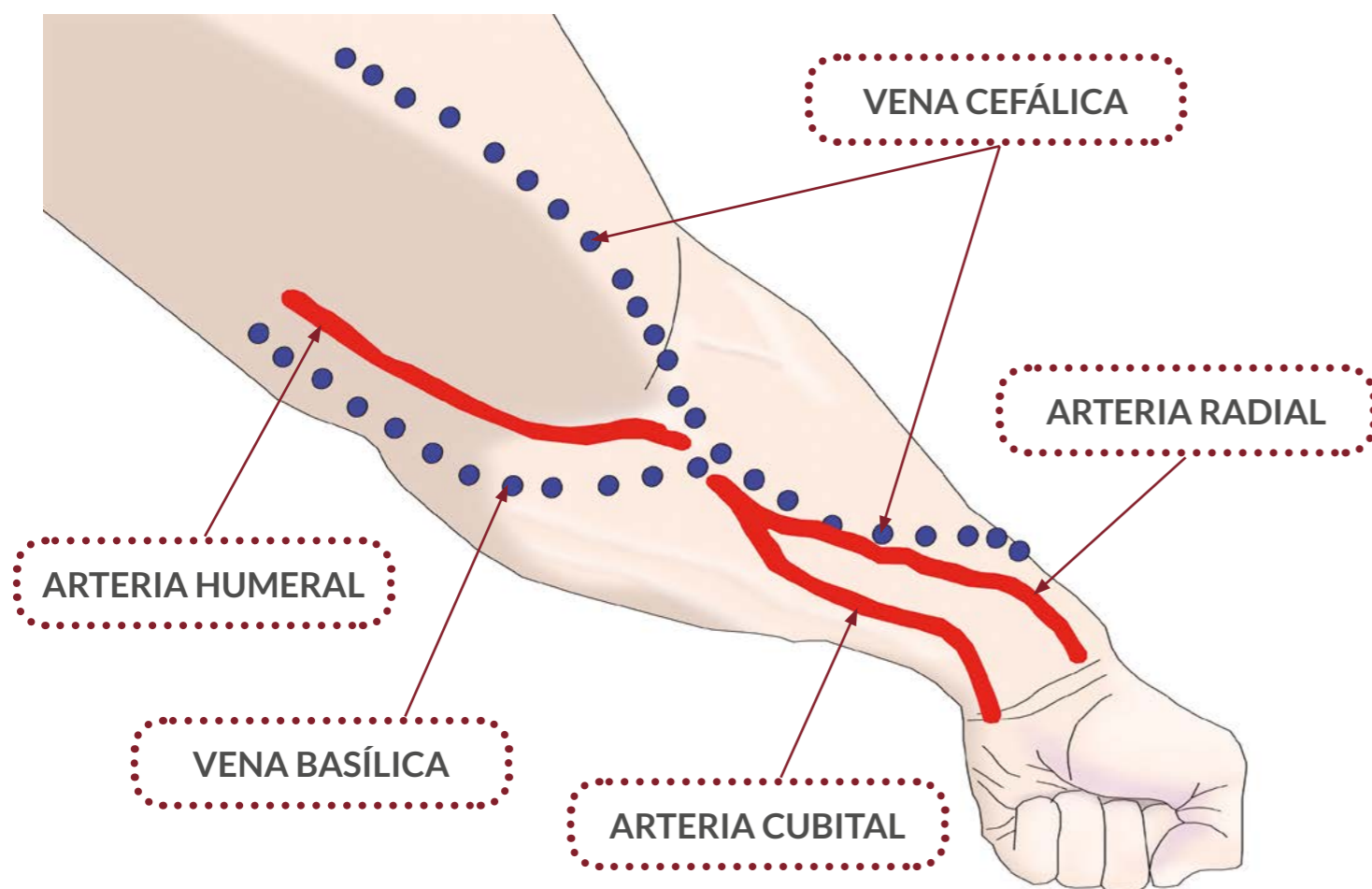
Cada extremidad superior se divide en dos segmentos: antebrazo (desde la mano hasta el codo) y brazo (desde el codo hasta el hombro). Se recomienda que la fístula nativa se haga lo más cerca de la mano posible, es decir, en el antebrazo a nivel de la muñeca con el objetivo de producir la maduración de un tramo extenso de la vena a lo largo de toda la extremidad superior, lo que facilitará posteriormente utilizar la técnica de punción escalonada (ver el Apartado 03 y el [vídeo 3.1](#)). En la imagen adjunta, se indica la longitud del segmento de vena donde pueden situarse las agujas a lo largo del antebrazo.



## 2.5. Arterias y venas utilizadas en la extremidad superior

Cuando la cirujana/o vascular realiza una fístula nativa, utiliza una arteria y una vena de la extremidad superior, bien sea del antebrazo o del brazo. El nombre que recibe la fístula nativa viene dado por el nombre de la arteria y la vena que se usan para

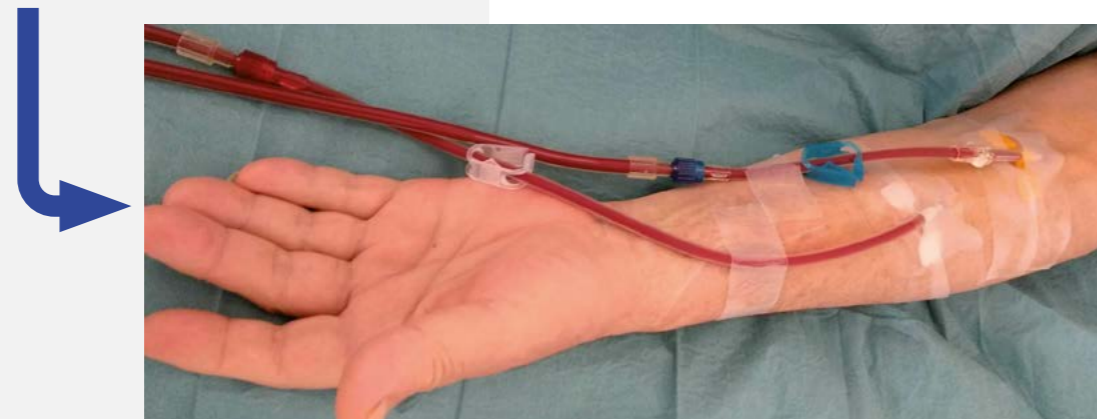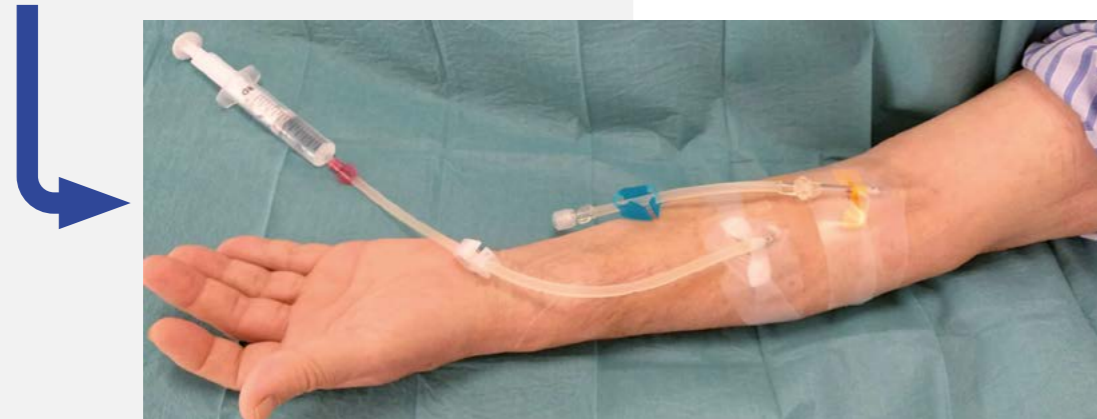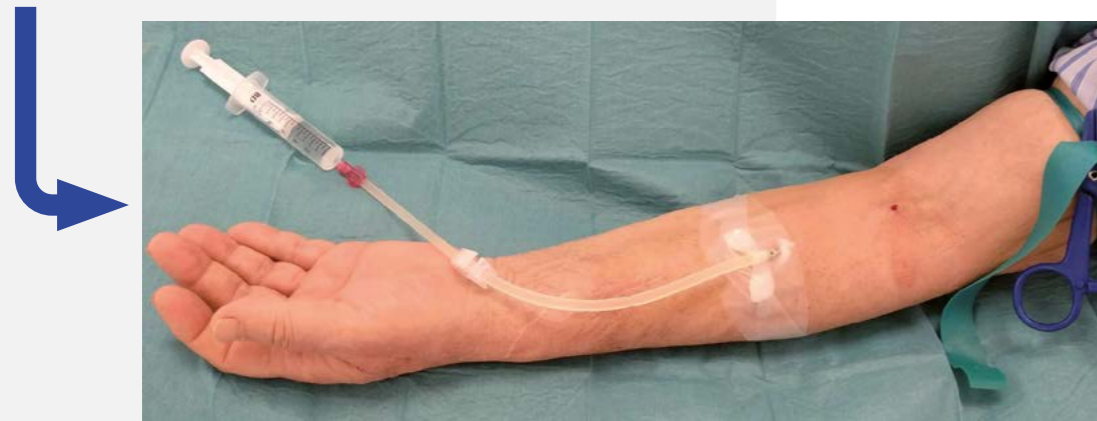
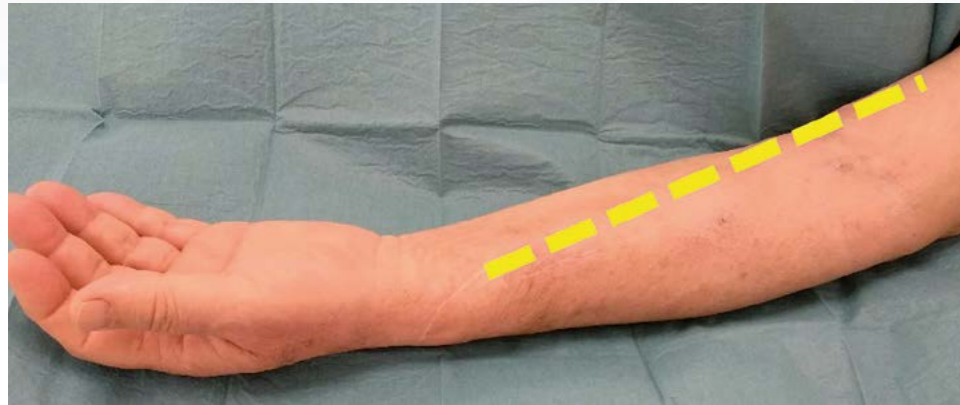
realizarla. En la siguiente ilustración podemos ver las principales venas (línea intermitente de puntos en color azul) y arterias (línea continua en color rojo) del antebrazo y del brazo que se usan para hacer las fístulas nativas.



## 2.6. Tipos de fístula nativa de extremidad superior

Como indica su nombre, la fístula radio-cefálica es el resultado de la unión o anastomosis entre la arteria radial y la vena cefálica a nivel del antebrazo. La sangre que circula por la arteria radial entrará directamente a la vena cefálica a través de esta anastomosis que, al cabo de algunas semanas, se dilatará y se hará más grande y resistente para poder pincharse y suministrar una cantidad de sangre suficiente hacia la máquina de hemodiálisis: es lo que se denomina proceso de maduración de la fístula radiocefálica. Se considera que es la mejor opción de fístula nativa ya que, una vez ha madurado adecuadamente, tiene mayor duración y menores complicaciones respecto a otras fístulas. Las imágenes de la página siguiente muestran el proceso de punción de una fístula radiocefálica para efectuar al tratamiento de diálisis.





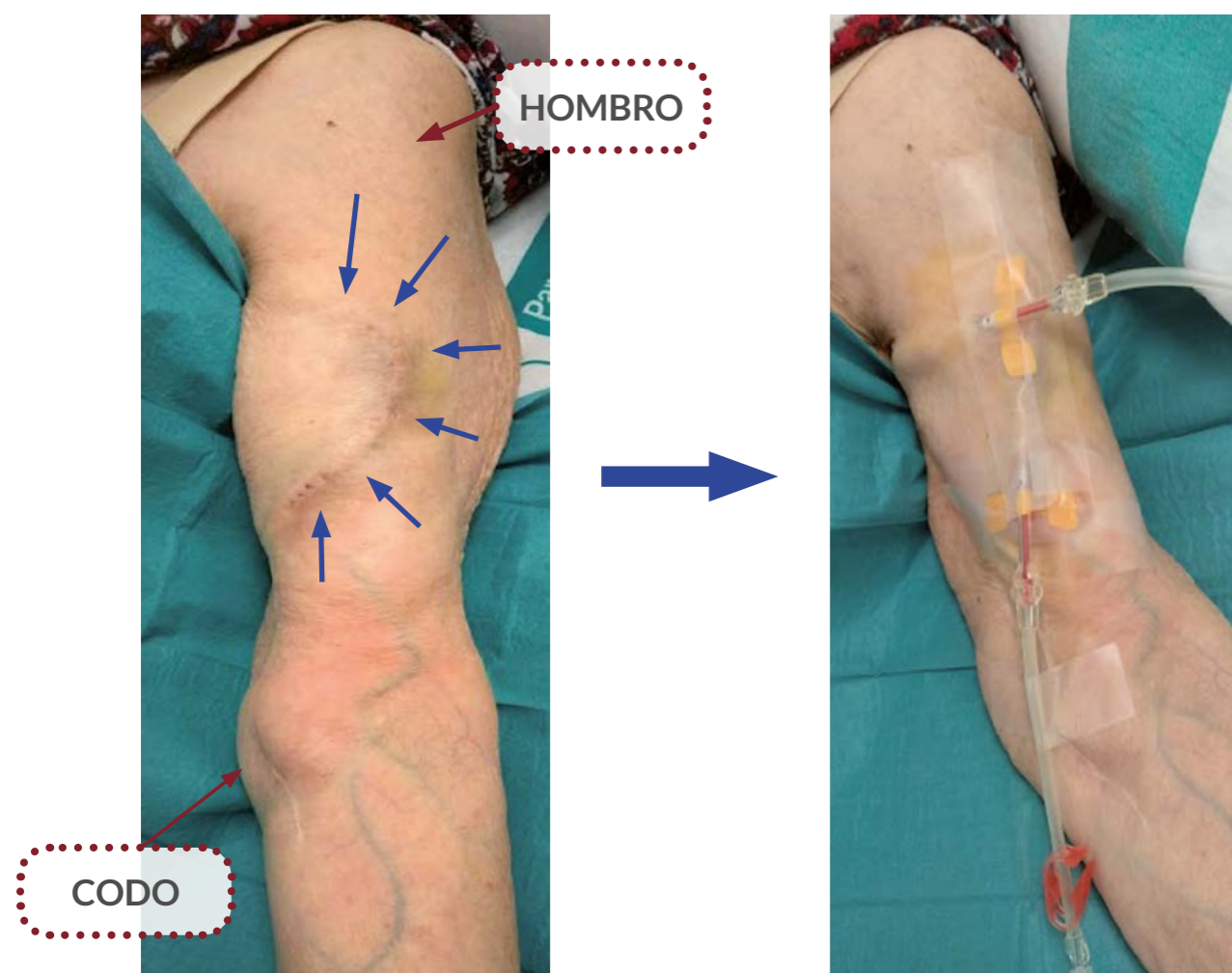
Las fístulas humerocefálica y humerobasílica son el resultado de la unión o anastomosis a nivel del codo entre la arteria humeral y la venas cefálica y basílica, respectivamente. Como resultado de esta unión, se producirá la dilatación de ambas venas a nivel del brazo que podrán utilizarse al cabo de un tiempo para efectuar el tratamiento de diálisis una vez terminado el período de maduración.

Aunque la vena basílica haya madurado perfectamente después de efectuar la anastomosis, en ocasiones queda en una situación demasiado profunda que dificulta su punción y es necesaria una segunda intervención para subirla a un sitio más superficial del brazo.



## 2.7. La fístula protésica de extremidad superior

A diferencia de la fístula nativa, la unión entre la arteria y la vena de una fístula protésica no se efectúa de forma directa sino a través de un tubo de material sintético (prótesis) que queda colocado por debajo de la piel de la extremidad superior para ser pinchado en la sesión de hemodiálisis (ver el Apartado 01 y las imágenes siguientes). Las flechas azules de la primera imagen señalan el relieve de la fístula protésica por debajo de la piel del brazo. La segunda imagen muestra esta fístula ya pinchada con 2 agujas a punto de conectarse con la máquina de diálisis.

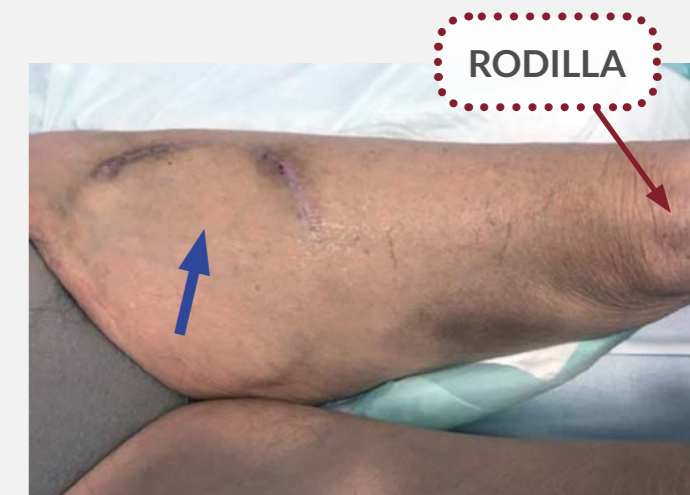

## 2.8. Las técnicas de recurso

En caso de agotamiento de todas las posibilidades de tener un acceso vascular convencional (fístula nativa o protésica) en ambas extremidades superiores, hay que buscar soluciones para que la persona con enfermedad renal pueda continuar en programa de diálisis crónica. Son los denominados accesos vasculares de recurso, entre los que destacan los 2 siguientes:

### LA FÍSTULA PROTÉSICA DE EXTREMIDAD INFERIOR.

Consiste en colocar una prótesis sintética a nivel del muslo de la extremidad inferior o pierna, habitualmente entre la arteria y la vena femoral. En la imagen adjunta, este material sintético (prótesis) está indicado por la flecha azul como un relieve por debajo de la piel del muslo de la extremidad inferior izquierda.



### EL DISPOSITIVO PRÓTESIS-CATÉTER (HeRo).

Combina el catéter y la fístula protésica de brazo (ver los Apartados 01 y 06).

# Preguntas más frecuentes que se hace la persona con enfermedad renal

## Apartado 02

**¿Cuál es el acceso vascular que debe evitarse en la medida de lo posible debido a sus complicaciones asociadas?**

- El catéter.

**¿Quiénes son los integrantes del denominado equipo multidisciplinar?**

- Todos los profesionales de la salud que están a su cuidado y también usted mismo.

**¿En qué extremidad superior me harán la fístula nativa si yo soy zurdo?**

- En el brazo derecho siempre y cuando los resultados de la exploración física y del mapeo por ecografía sean favorables.

**Una vez decidida la extremidad donde se hará la fístula nativa, ¿cuál es la zona recomendada para hacer la operación?**

- En el antebrazo, lo más cercana a la mano posible.

**¿Cuál es el mejor tipo de fístula nativa?**

- La fístula radiocefálica de muñeca.

**¿Cuál es la fístula nativa que puede precisar de una segunda operación para subirla a la superficie?**

- La fístula humerobasílica.

**¿Qué diferencia existe entre una fístula nativa y una protésica?**

- A diferencia de la fístula nativa, la unión entre la arteria y la vena no se efectúa de forma directa en la fístula protésica sino a través de un tubo de material sintético.

**¿Qué son las denominadas técnicas de recurso?**

- Son algunos accesos vasculares que pueden utilizarse en caso de agotamiento de todas las posibilidades de tener un acceso vascular convencional (fístula nativa y protésica) en ambas extremidades superiores.

**¿Dónde se implanta habitualmente la fístula protésica de extremidad inferior?**

- A nivel del muslo.

**¿Cuáles son los tipos de acceso vascular que combina el dispositivo HeRO?**

- El catéter y la prótesis de brazo.







GRUPO ESPAÑOL  
MULTIDISCIPLINAR  
DEL ACCESO VASCULAR

www.gemav.org



03

# CUIDADOS DE LA FÍSTULA ARTERIOVENOSA

## AUTORES

Néstor Fontseré  
David Hernán  
Patricia Arribas  
Pilar Caro  
Raúl Darbas  
Daniel Gallego  
Belén Moragrega  
Ramón Roca-Tey  
Carolina Rubiella  
Alberto Sánchez  
Antonio Tombas



### 3.1. Personas encargadas de hacer los cuidados de la fístula

El equipo multidisciplinar es el encargado de los cuidados de su fístula (ver el Apartado 02). Vea que usted, como persona con enfermedad renal, está incluido en el centro de este equipo y, por tanto, también es responsable de estos cuidados.



### 3.2. Cuándo se deben hacer los cuidados de la fístula

Siguiendo un orden temporal, los cuidados de la fístula han de realizarse de la forma siguiente:

- Han de comenzar justo después de que el cirujano vascular le hace la fístula y usted sale del quirófano.
- Deben continuar durante el periodo de desarrollo (maduración) de la fístula.
- Han de proseguir durante todo el tiempo en que se utiliza la fístula para hacer el tratamiento de hemodiálisis.

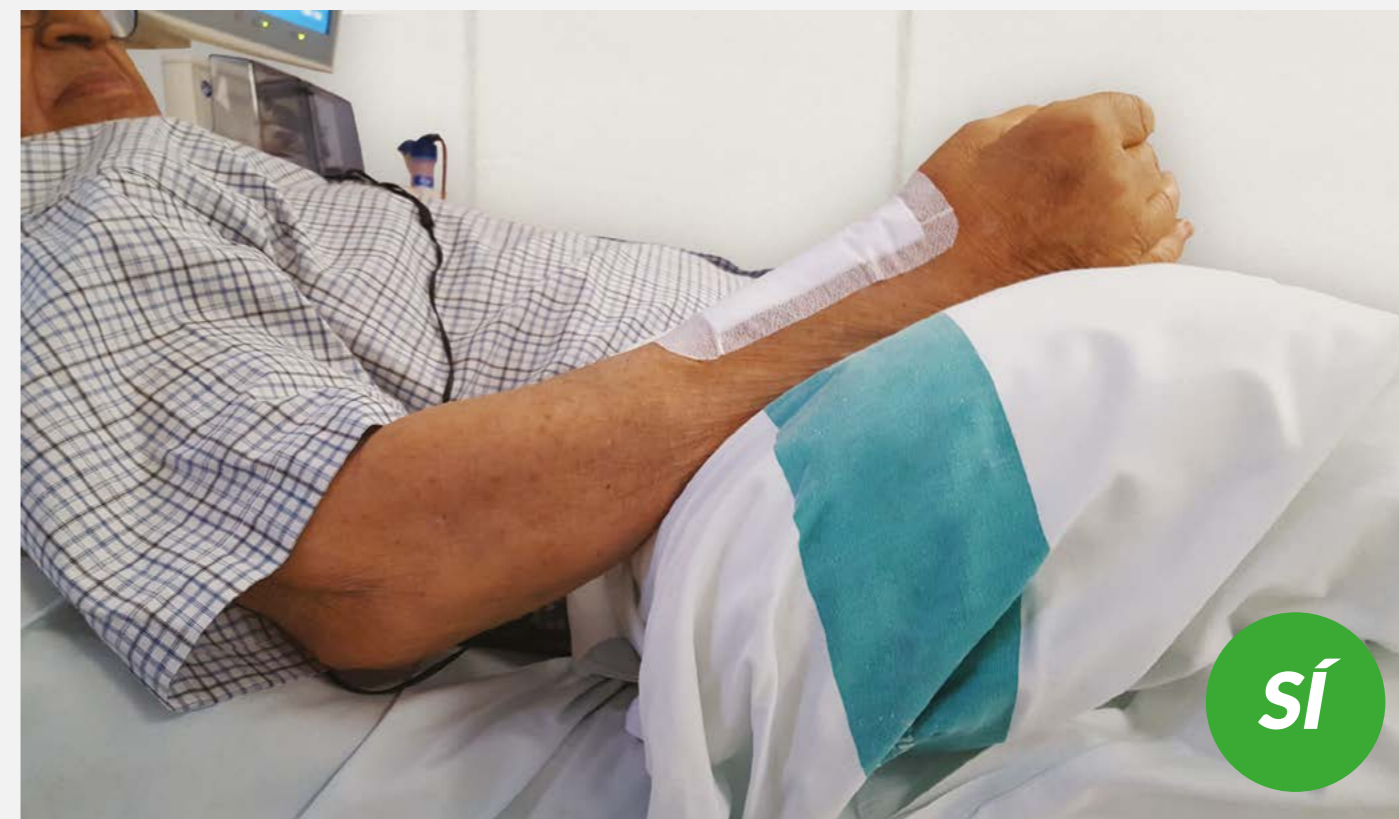
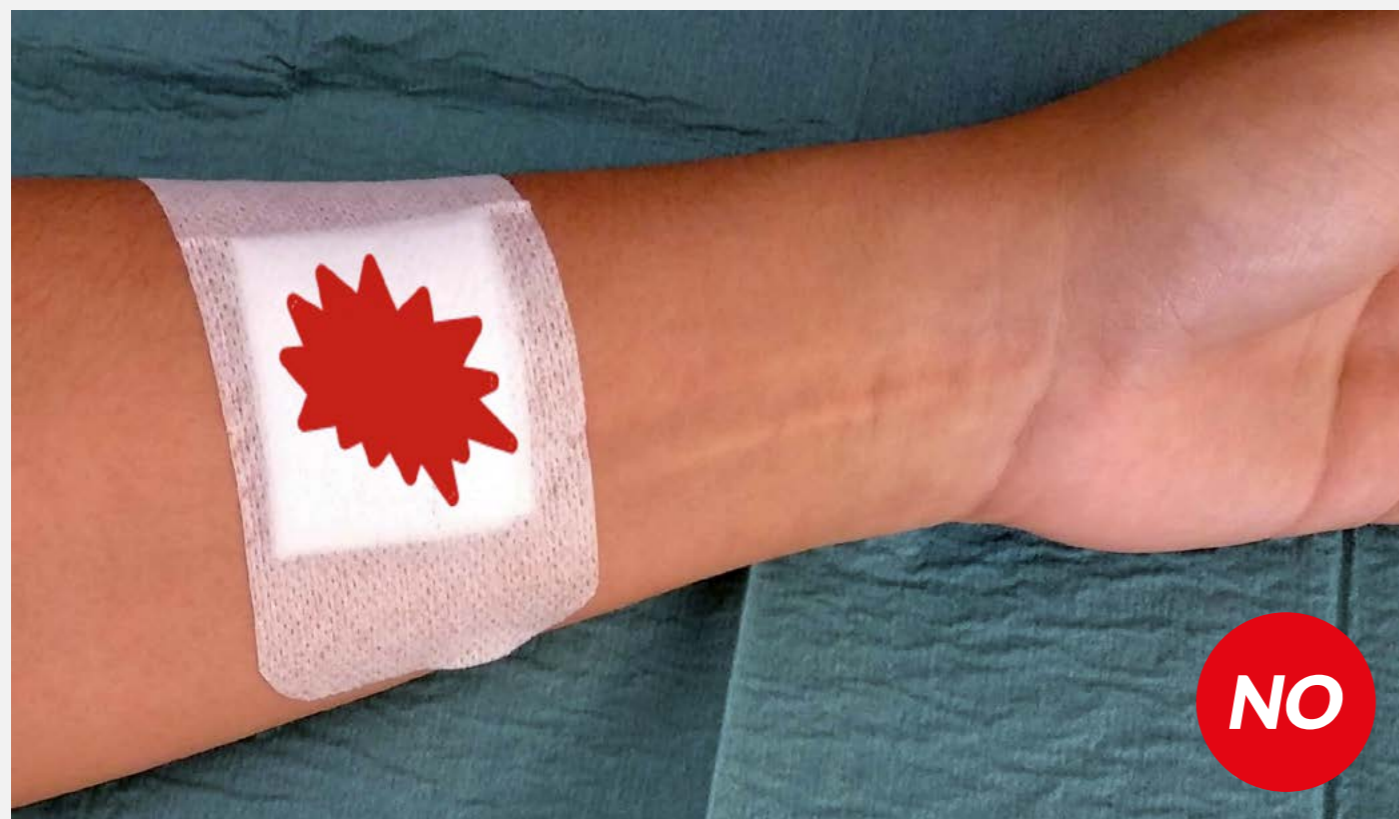
### 3.3. Cuidados de la fístula justo después de la operación


Cuando llegue a casa después de la creación de la fístula, deberá controlar el apósito que le han puesto encima de la herida quirúrgica. Si ve que este apósito se va manchando cada vez más de sangre (hemorragia o sangrado), como en la imagen siguiente, deberá efectuar enseguida una compresión constante con los dedos

de la otra mano y acudir a Urgencias de su centro hospitalario. Igualmente, si aparece un dolor muy intenso en la mano después de haberle hecho la fístula y, además, está fría y pálida, puede ser que la sangre no llegue bien a la mano y también deberá acudir al Servicio de Urgencias.


Para facilitar el retorno de la sangre al corazón y evitar el hinchazón (edema) de la extremidad donde le han hecho la fístula, es importante que la mantenga elevada (más o menos a la altura del corazón) apoyándola sobre un cojín en el brazo del sofá o de la silla cuando esté sentado o en una almohada cuando esté en la cama.



Si aparece dolor sobre la herida quirúrgica en las horas posteriores a la creación de la fístula, debe tomar los calmantes que le ha recetado su médico.



A partir del momento en que ya se dispone de una fístula que funciona, es importante que sepa que está totalmente prohibido tomar la tensión en el brazo de la fístula y también colocar una vía periférica o efectuar análisis de sangre pinchando una de las venas de este brazo o directamente de la fístula. Piense que, a partir de ahora, las venas de esta extremidad superior “ya no se tocan” y que la fístula debe utilizarse únicamente para hacer el tratamiento de hemodiálisis.



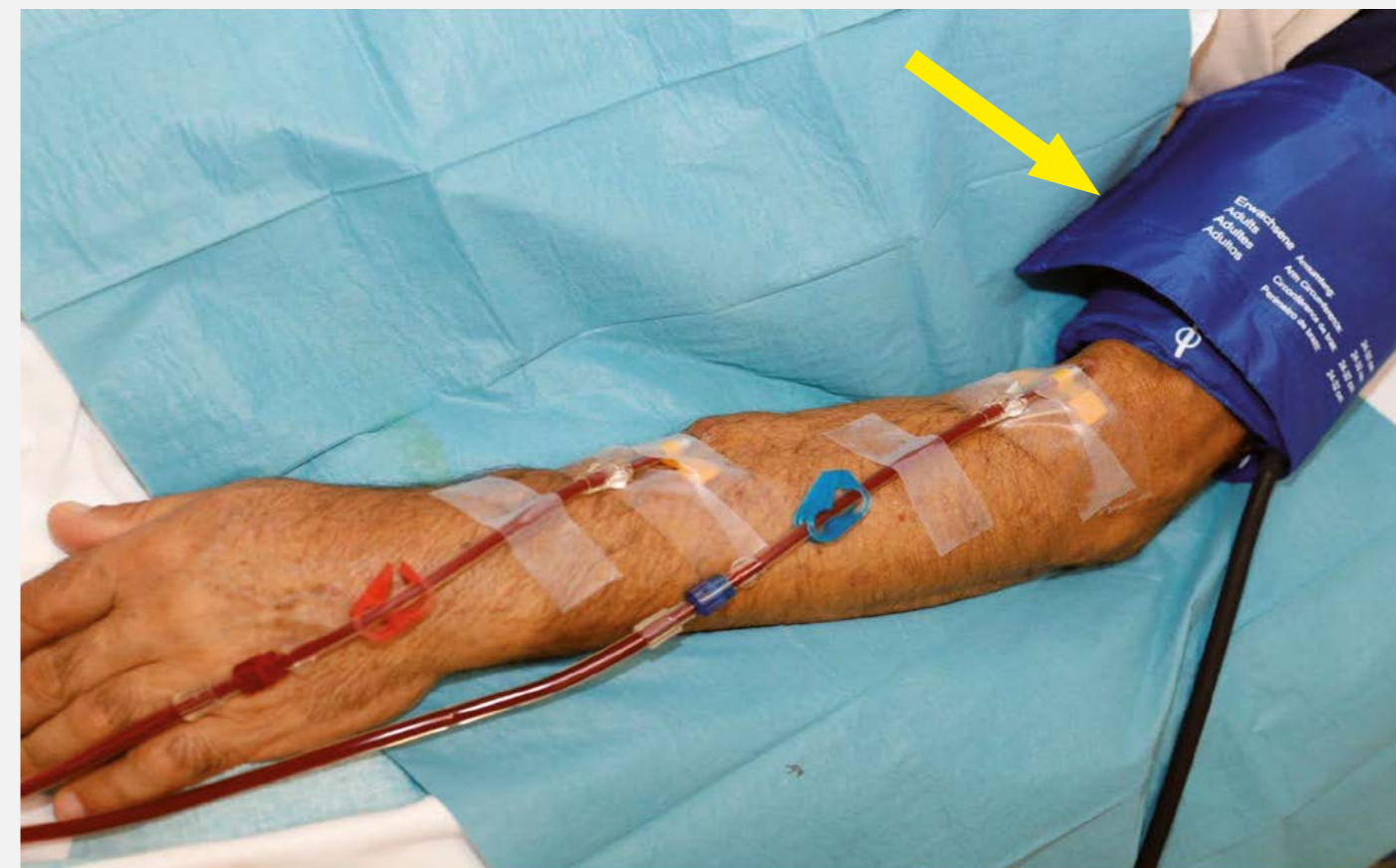
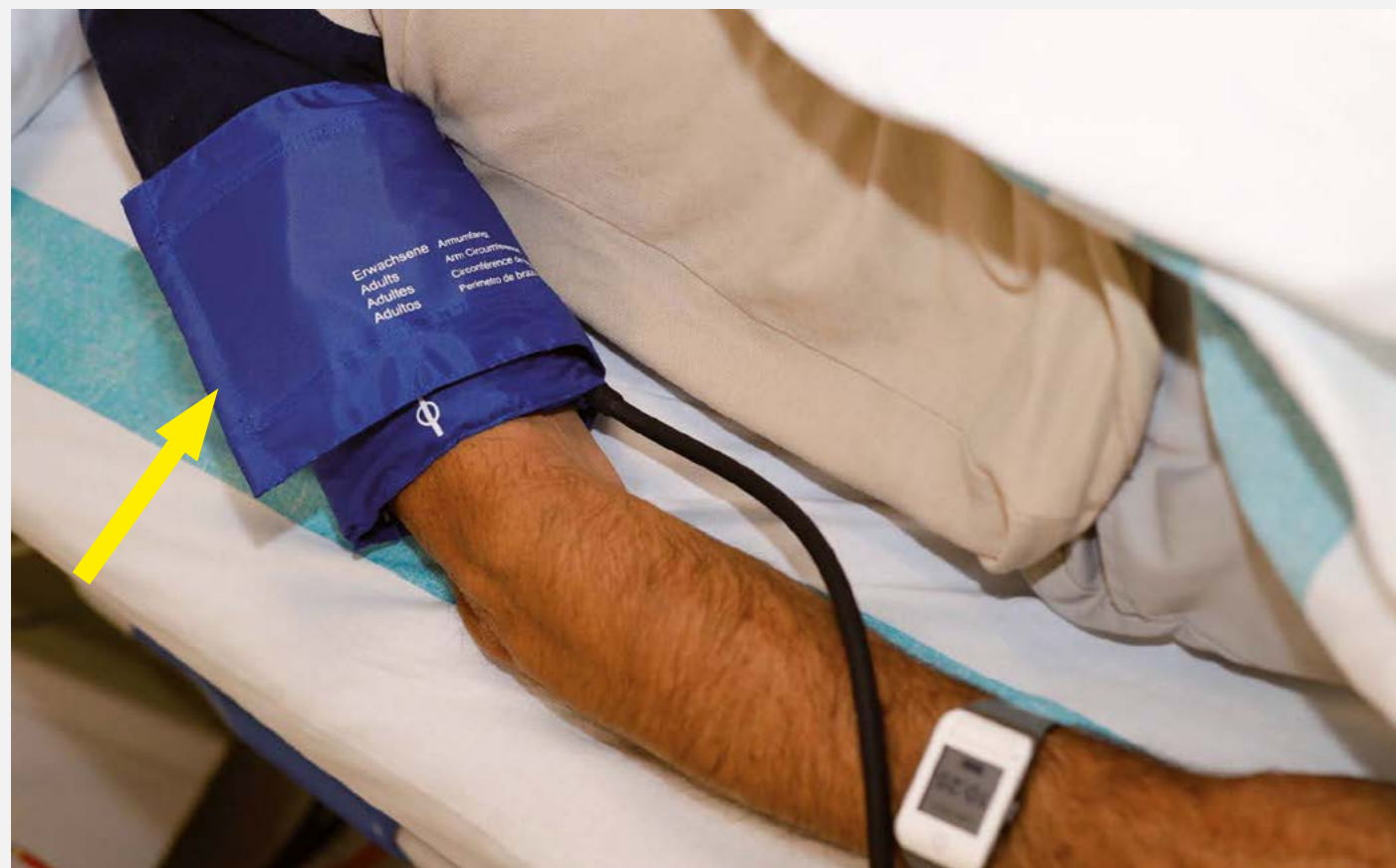Las dos imágenes siguientes, muestran a una persona con enfermedad renal durante la sesión de hemodiálisis. La flecha amarilla señala el manguito utilizado para tomar la tensión.



El reloj está colocado en la muñeca derecha y la toma de la tensión se efectúa en el brazo derecho que no se utiliza para la diálisis.  
**CORRECTO.**



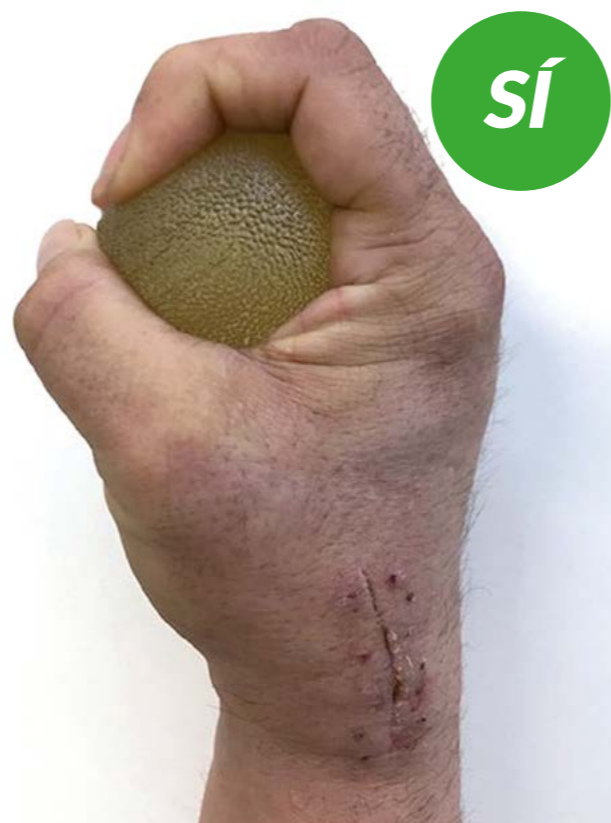Toma de la tensión en el brazo izquierdo: el manguito se ha situado en el brazo de la fístula.  
**INCORRECTO.**



### 3.4. Cuidados durante el periodo de maduración de la fístula

Se aconseja que efectúe ejercicios antes y después de la creación de la fístula, por ejemplo mediante la compresión con la mano de una pelota de goma como en la imagen adjunta ([Video 1.1](#)). El objetivo es acelerar el proceso de maduración de la fístula.

Una vez retirados los puntos de la herida quirúrgica y, siempre con el visto bueno de los profesionales a su cargo, es muy importante que haga estos ejercicios. Piense que, cuánto más tiempo dedique a hacerlos cada día, el proceso de maduración de la fístula será mejor.



Si la fístula no se desarrolla adecuadamente (falta de maduración) hay que ver qué está pasando lo más pronto posible. Para ello, hay que hacer una exploración completa de la fístula, que debe incluir una ecografía, para saber cuál es el problema exacto que impide la maduración (ver el Apartado 04). Una vez visto el problema existente, hay que intentar la reparación de la fístula siempre que sea posible (ver el Apartado 05).



### 3.5. Cuidados durante el periodo de utilización de la fístula

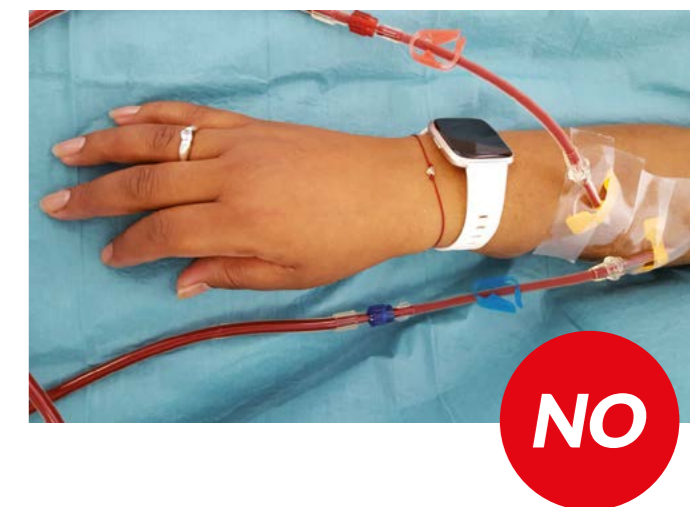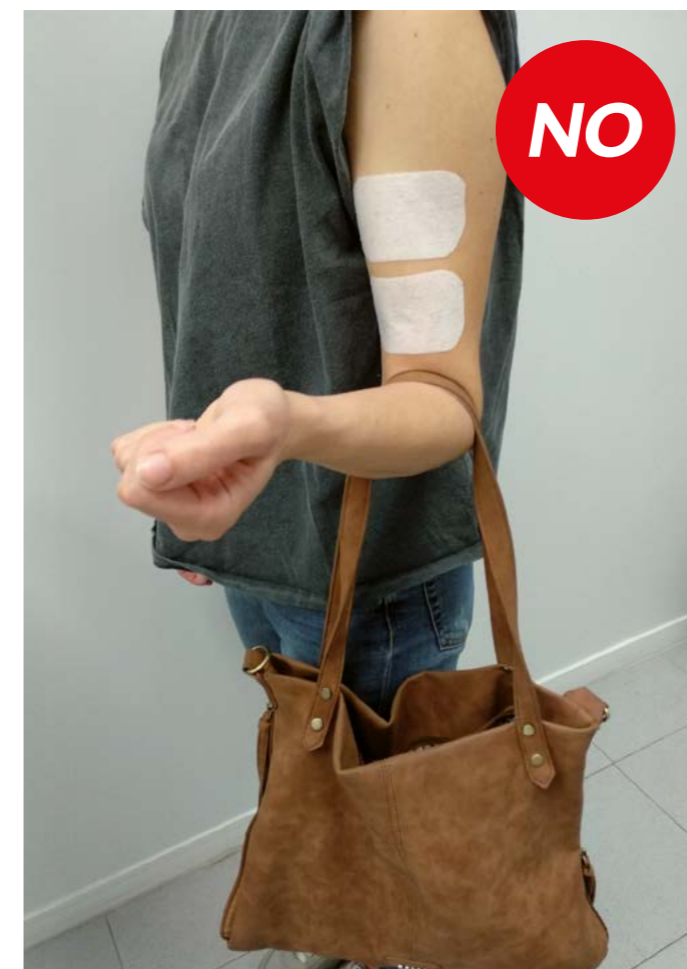Se puede iniciar la punción de la fístula nativa a partir de las 2 semanas desde su creación, nunca antes, pero el momento exacto para hacerlo a partir de esta fecha es preciso valorarlo caso por caso. En la mayoría de las personas, la primera punción de una fístula nativa madura se hace alrededor de un mes después de su creación.



Para evitar la aparición de morados (hematomas), se recomienda empezar la punción de la fístula protésica entre 2 y 4 semanas desde su construcción, cuando la inflamación ocasionada por la operación ha disminuido y todo el trayecto del tubo de material sintético puede palparse fácilmente por debajo de la piel.

Hay que evitar la compresión externa de la extremidad de la fístula ya que puede impedir que la sangre circule normalmente y provocar que se pare la fístula (trombosis) de modo que ya no sirva para hacer la hemodiálisis. Por tanto, es importante no llevar ropa apretada, relojes, pulseras o vendajes oclusivos. Se aconseja no levantar un peso excesivo con el brazo de la fístula ni realizar ejercicios bruscos o deportes de impacto con el mismo. No hay que dormir apoyado sobre el brazo de la fístula. Deben evitarse los cambios bruscos de temperatura (saunas).

vo con el brazo de la fístula ni realizar ejercicios bruscos o deportes de impacto con el mismo. No hay que dormir apoyado sobre el brazo de la fístula. Deben evitarse los cambios bruscos de temperatura (saunas).



La punción rutinaria de una fístula debe efectuarla el personal de enfermería especializado que trabaja dentro las Unidades de hemodiálisis (nunca por enfermero/a sin un nivel de conocimiento y habilidad específico) o bien por usted mismo después de un período de entrenamiento.



La punción de la fístula puede ser una puerta de entrada de una infección al cuerpo. Por tanto, hay que extremar las medidas de limpieza o asepsia de su fístula para eliminar microbios y evitarla.

Para ello es necesario que:

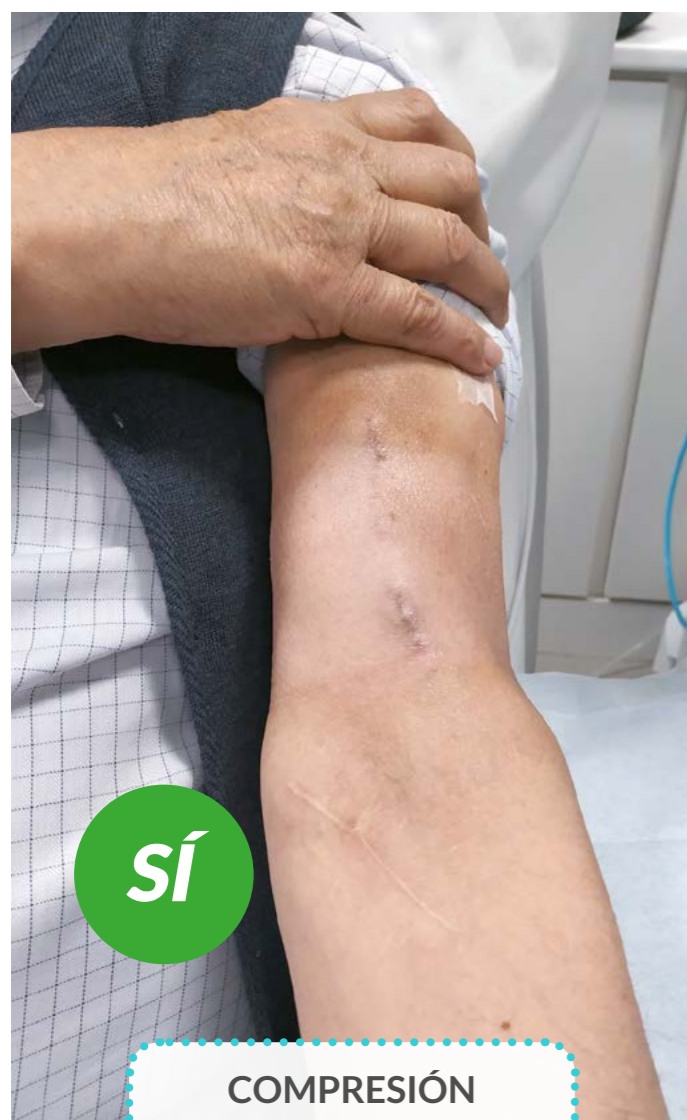1. Usted lave con agua y jabón la extremidad de la fístula antes de entrar a la sala de diálisis como en la imagen adjunta.
2. La enfermera/o desinfecte la zona de punción mediante un líquido antiséptico que se aplicará justo antes de pinchar.





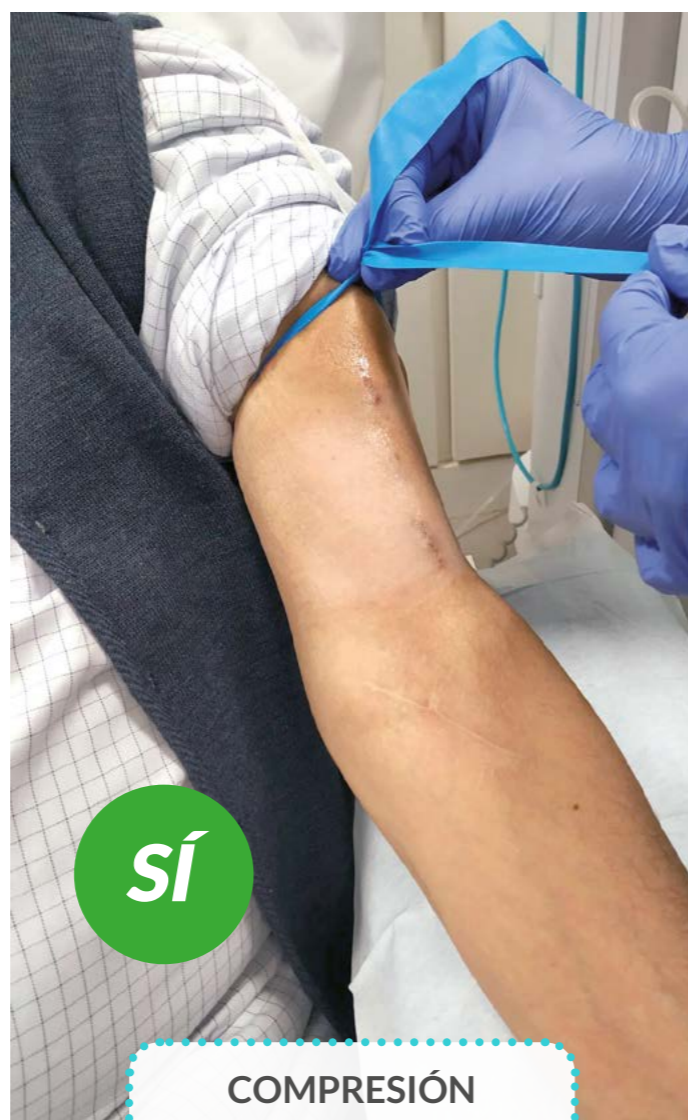Para facilitar la punción de la fístula nativa, hay que dilatar la vena antes de pinchar efectuando una compresión por encima de la fístula. Esta compresión la puede efectuar la misma persona con la otra mano o bien mediante la aplicación de un torniquete (ver las imágenes siguientes). No debe efectuarse esta compresión para pinchar la fístula protésica.

Algunas personas con mala tolerancia al dolor pueden beneficiarse de la utilización de anestésicos locales antes de la punción de la fístula en forma crema o spray como en la imagen siguiente.



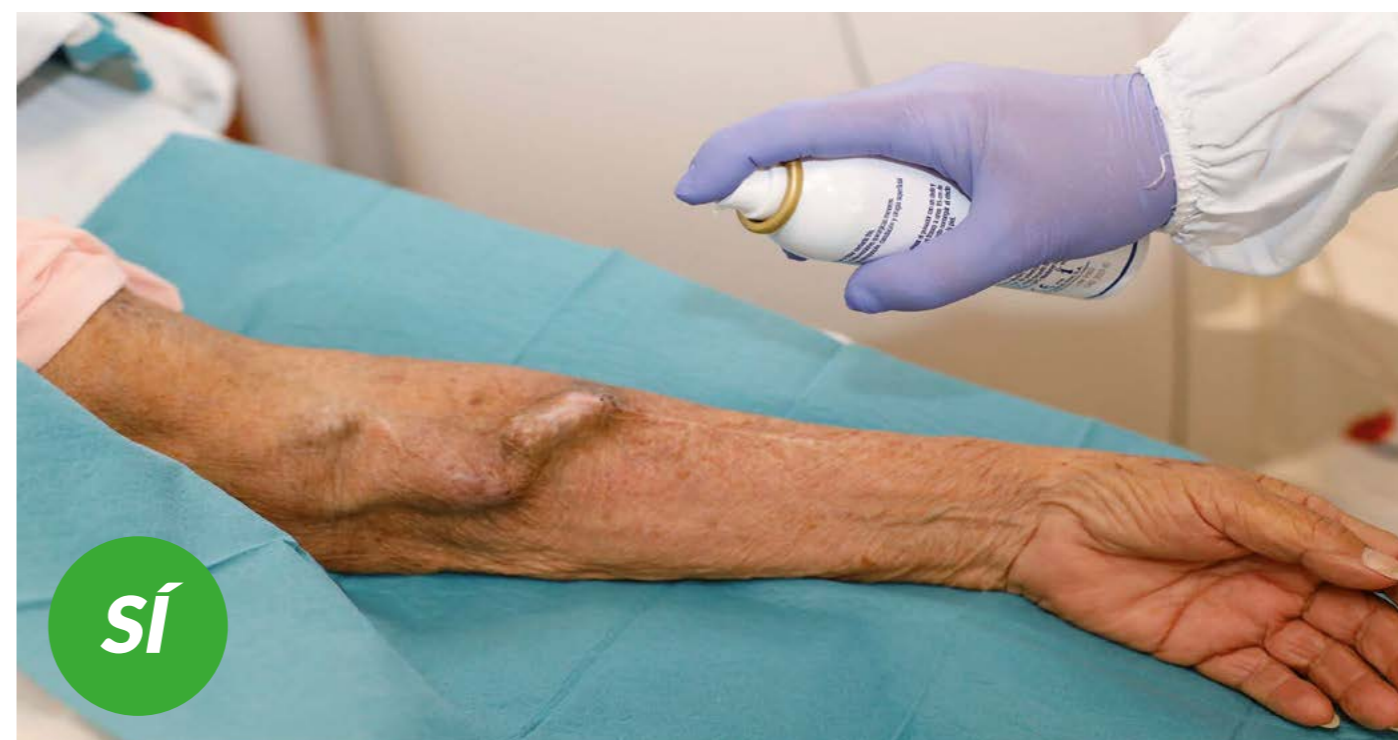**SÍ**

COMPRESIÓN  
MANUAL



**SÍ**

COMPRESIÓN  
CON TORNIQUETE



**SÍ**

### EXISTEN TRES TÉCNICAS DISTINTAS DE PUNCIÓN DE LA FÍSTULA

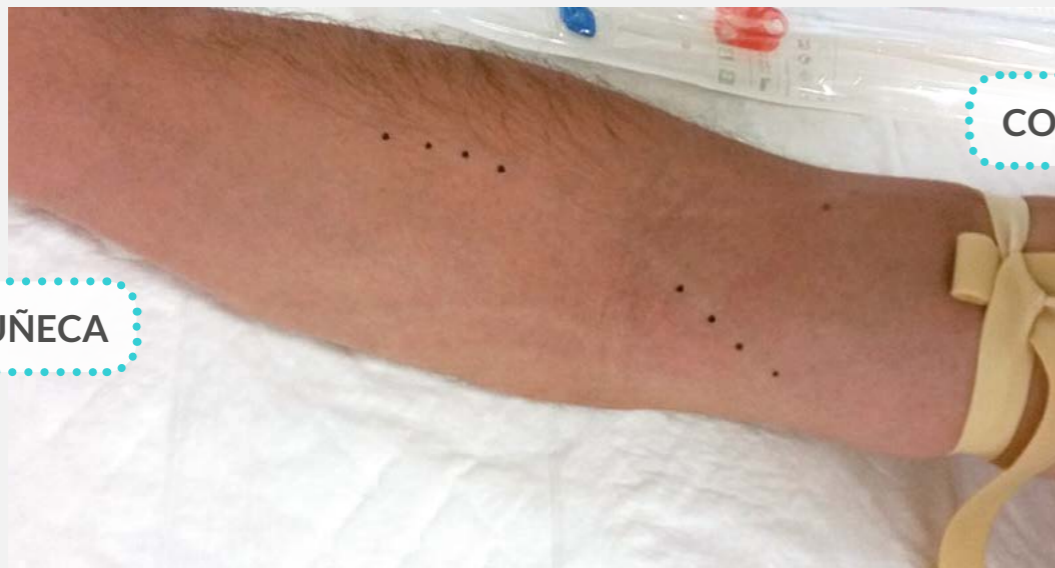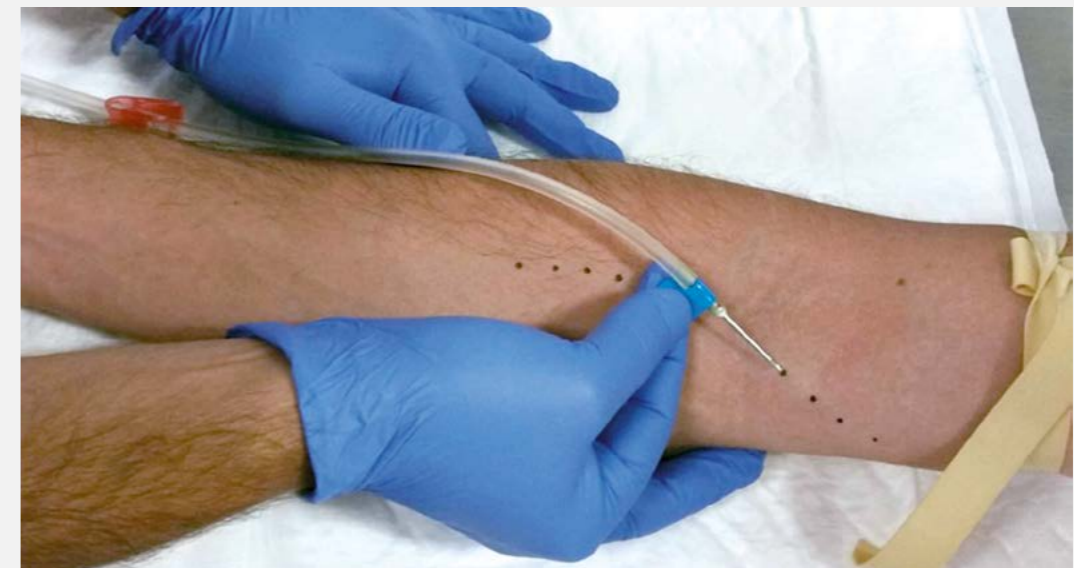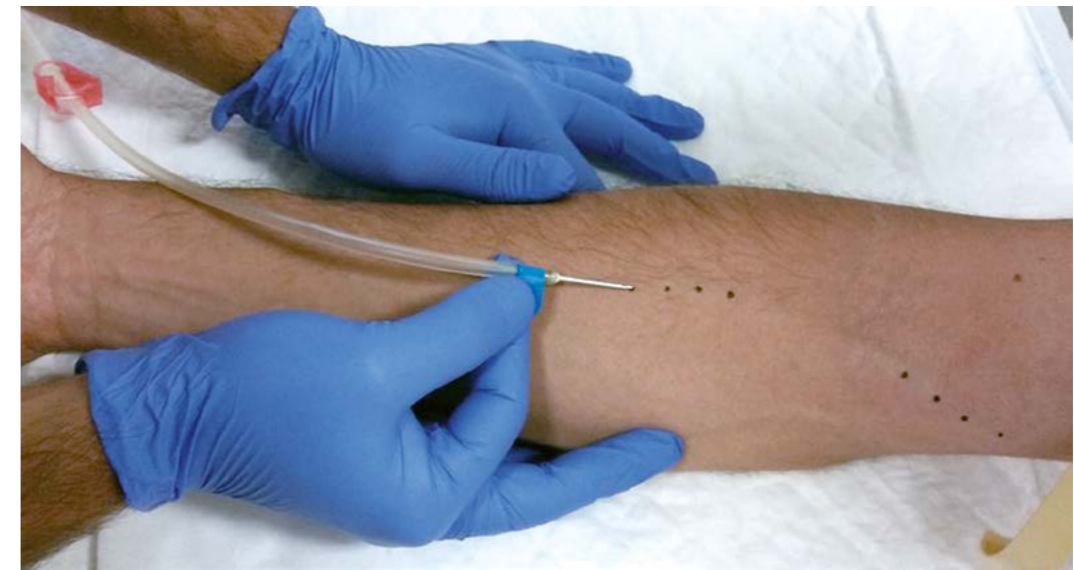1. Técnica de punción en escalera o escalonada ([Vídeo 3.1](#)).
2. Técnica de punción en área ([Vídeo 3.2](#)).
3. Técnica de punción en ojal o de punción constante en el mismo sitio ([Vídeo 3.3](#)).

#### 1. TÉCNICA DE PUNCIÓN EN ESCALERA O ESCALONADA ([Vídeo 3.1](#)).

Es el método recomendado para la punción de la fístula. Como los peldaños de una escalera, las punciones se van subiendo a lo largo de todo el trayecto de la vena de la fístula nativa o del cuerpo de la fístula protésica de forma que, en cada sesión de diálisis, se escogen dos sitios nuevos para la colocación de las agujas. Cuanto más alejadas estén las 2 agujas entre sí, más efectivo es el tratamiento de hemodiálisis. Aunque en ocasiones puede doler algo más el pinchazo, la ventaja de utilizar la técnica escalonada es la ausencia o el desarrollo mínimo de aneurismas (dilataciones excesivas de la vena). El problema principal es que, para ello, se requiere una vena suficientemente larga que permita esta punción rotatoria.



Las imágenes siguientes muestran el momento inmediatamente previo a la punción de una fístula nativa mediante el método de punción en escalera o escalonada. El torniquete ya se ha colocado y se han señalado las distintas posibilidades de punción en puntitos de color negro. Como la vena de la fístula tiene un trayecto largo, podemos escoger fácilmente distintos segmentos de la misma para ir cambiando las zonas de punción en cada sesión de hemodiálisis ([Vídeo 3.1](#)).

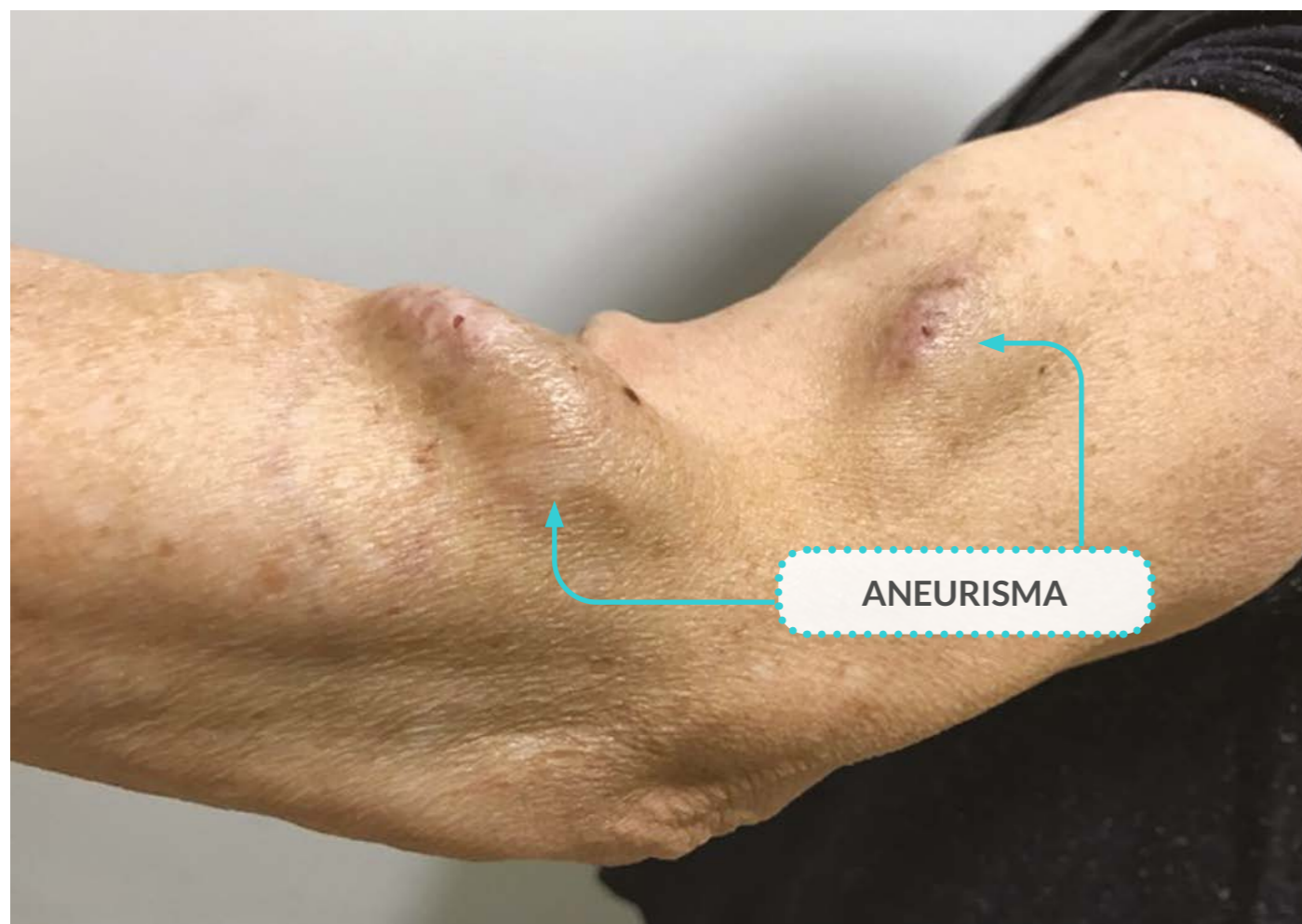

MUÑECA

CODO

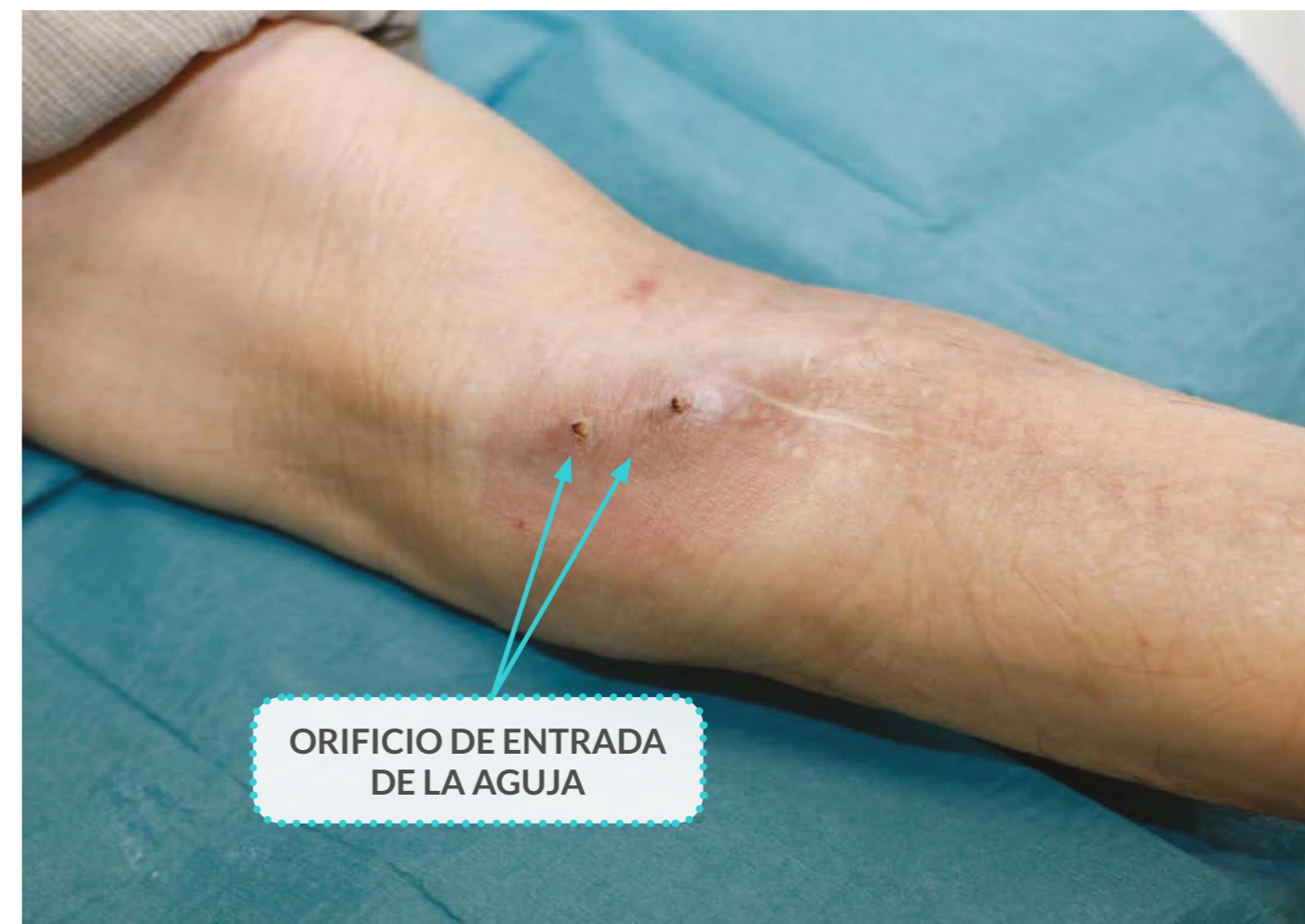## 2. TÉCNICA DE PUNCIÓN EN ÁREA ([Vídeo 3.2](#)).

Aunque es un método de punción que se utiliza con frecuencia en las Unidades de Hemodiálisis, debería evitarse siempre que sea posible. Mediante esta técnica, las punciones se efectúan de forma repetida en las mismas zonas de la vena de forma que, en cada sesión de diálisis, se utilizan puntos muy cercanos para la colocación de las agujas. Aunque el dolor del pinchazo puede ser menor, el principal inconveniente de esta técnica es el debilitamiento progresivo de la pared de la vena y el desarrollo de aneurismas como los de la imagen siguiente.



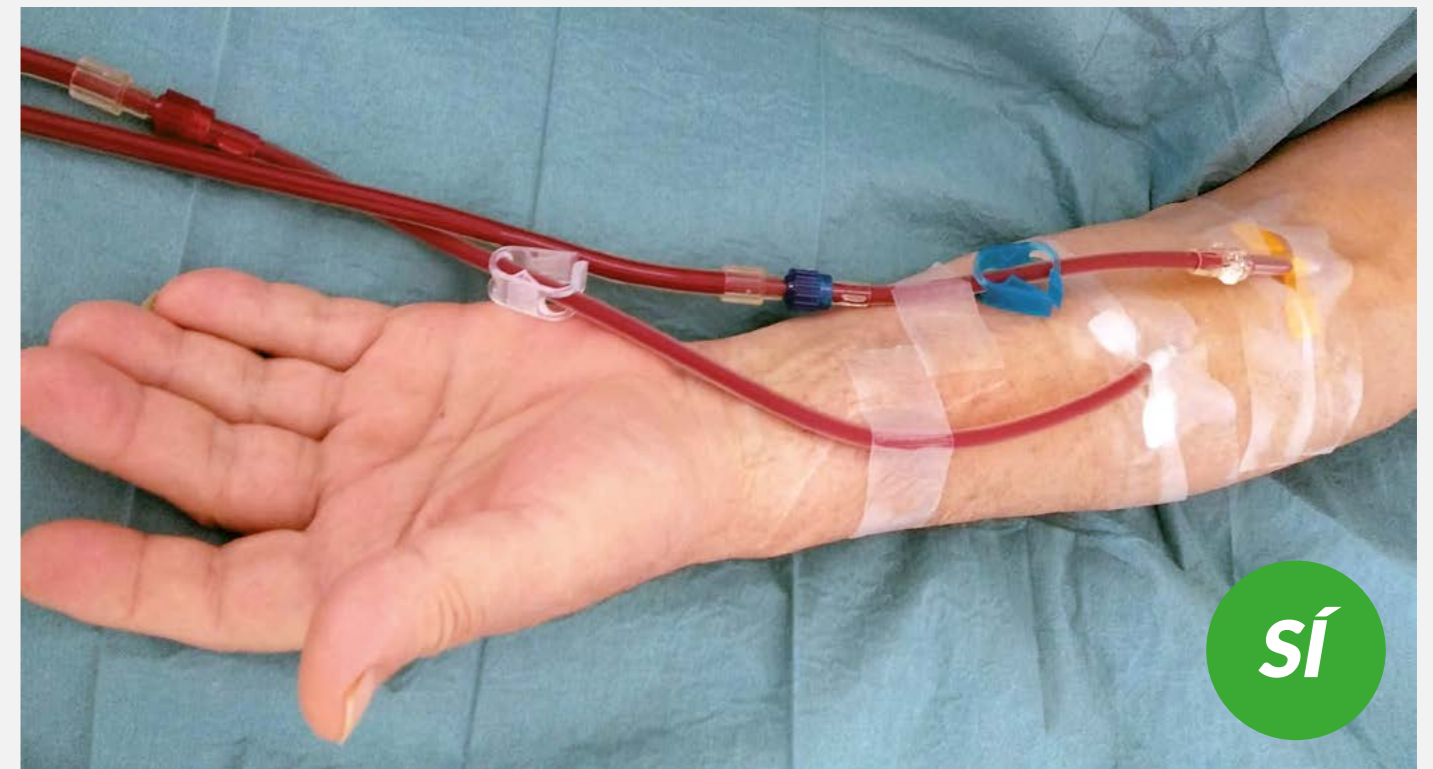## 3. TÉCNICA DE PUNCIÓN EN OJAL O DE PUNCIÓN CONSTANTE EN EL MISMO SITIO ([Vídeo 3.3](#)).

Se recomienda reservar este método para la punción de fístulas nativas tortuosas, profundas o con un segmento corto de vena disponible para ser puncionado. Las punciones se realizan siempre a través del mismo agujero en todas las sesiones de hemodiálisis. En la imagen siguiente se aprecian los dos orificios de entrada de las agujas de punta roma o redondeada, de forma que se crea un ojal para cada aguja de punción. Estas agujas, a través de un túnel formado previamente por debajo de la piel, consiguen entrar dentro de la vena de la fístula.



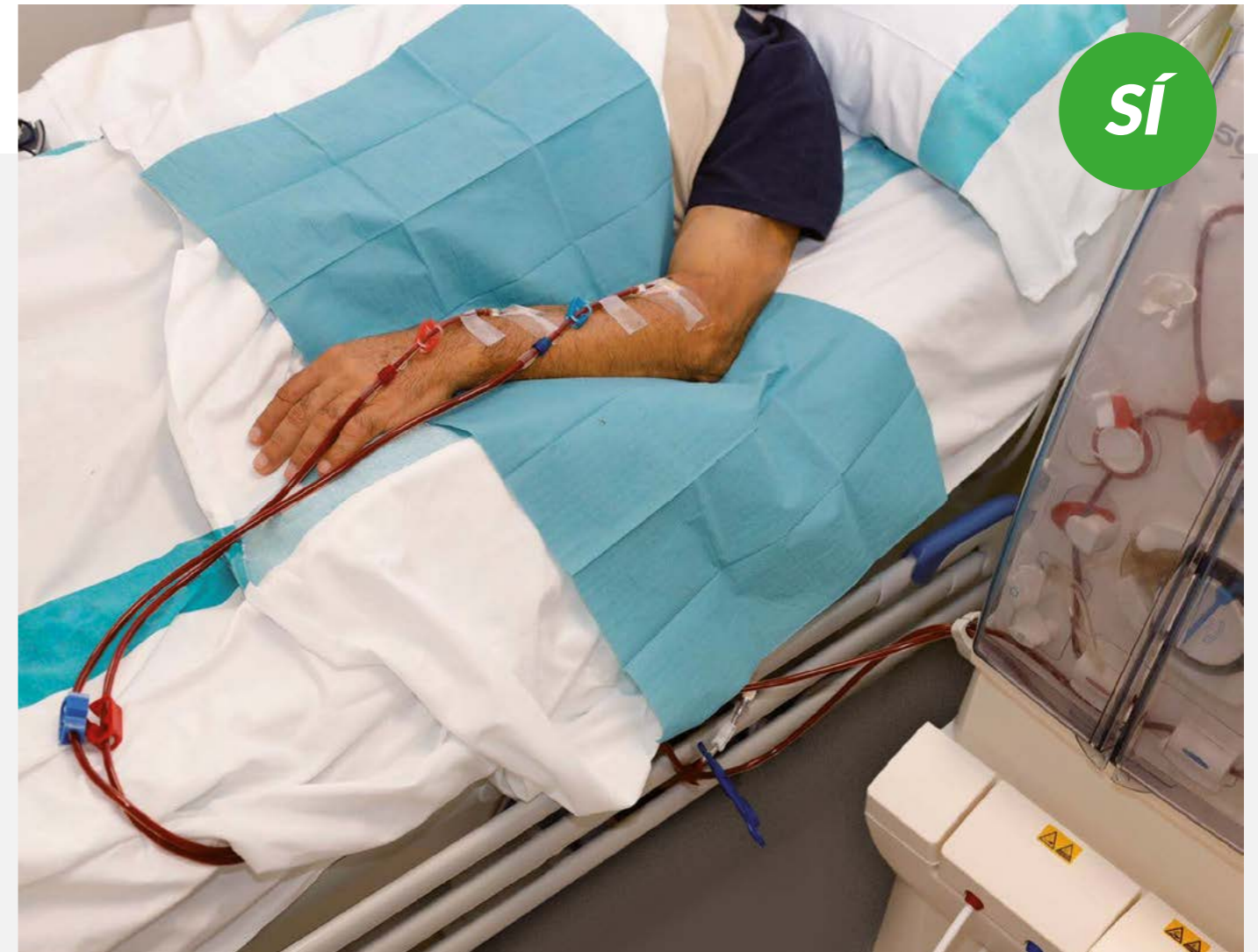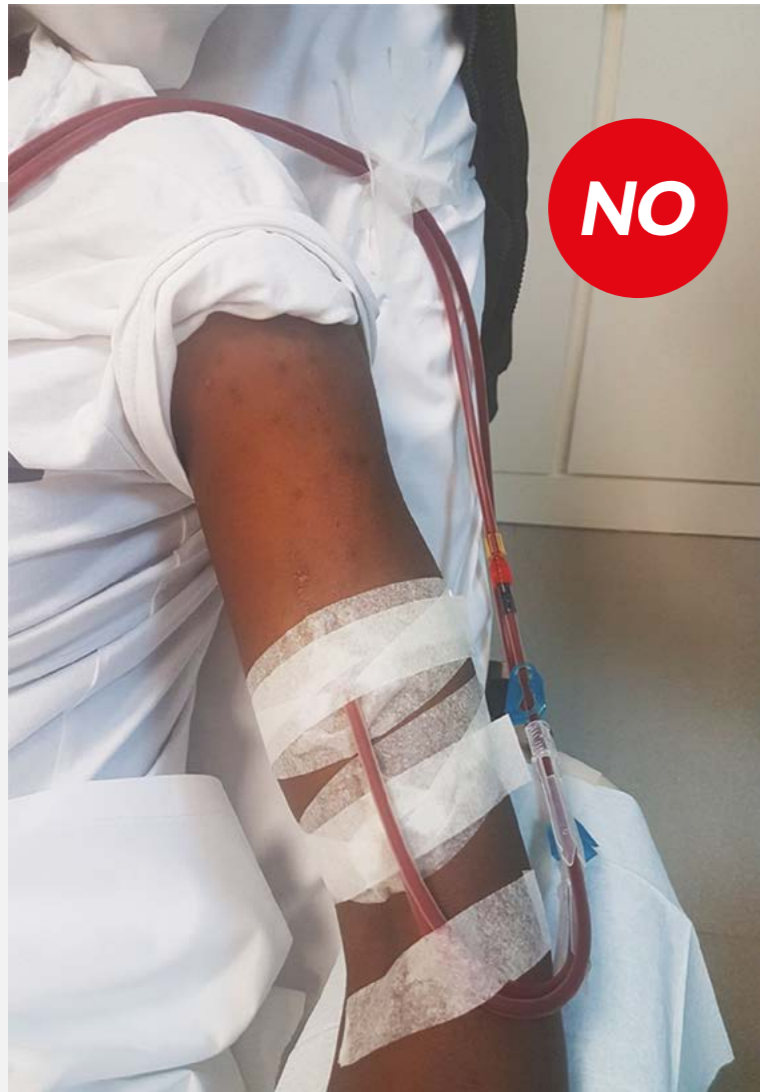Ante toda fístula fácil de pinchar, las personas altamente motivadas que estén tratadas en una unidad de hemodiálisis o bien en su casa, pueden optar por la posibilidad de pincharse ellas mismas después de un período de entrenamiento (autopunción).

Una vez que ya se han efectuado los pinchazos, se fijarán las agujas de forma segura sobre la extremidad como en la imagen siguiente para evitar la salida accidental de las agujas durante la sesión de diálisis. Esta complicación puede llegar a ser grave por la hemorragia que puede ocasionar.

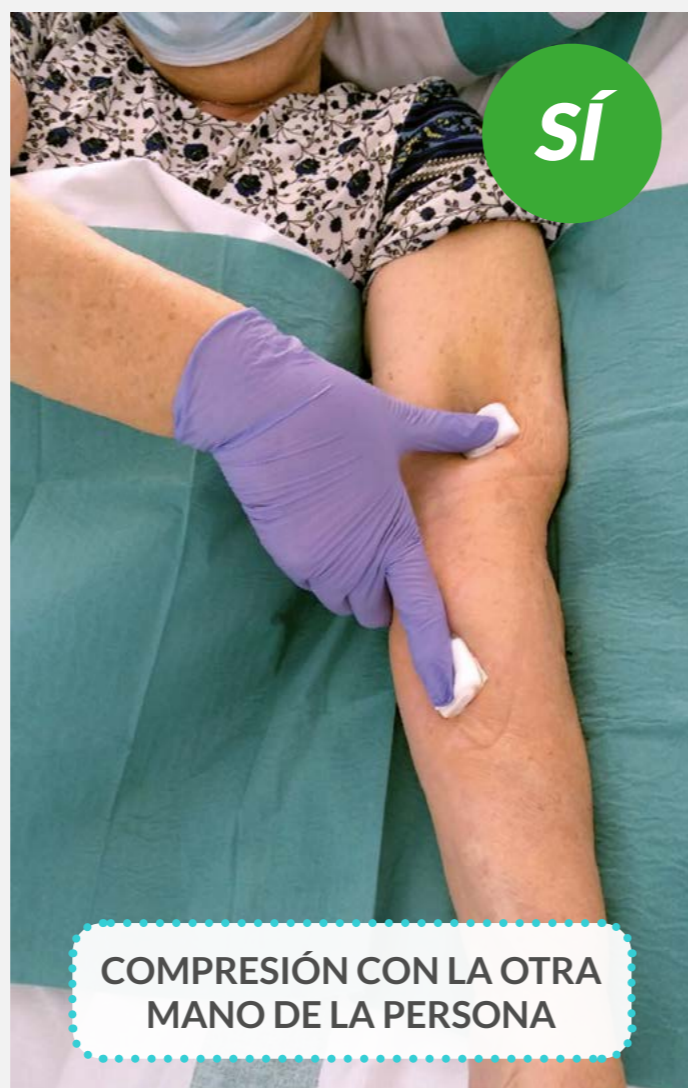
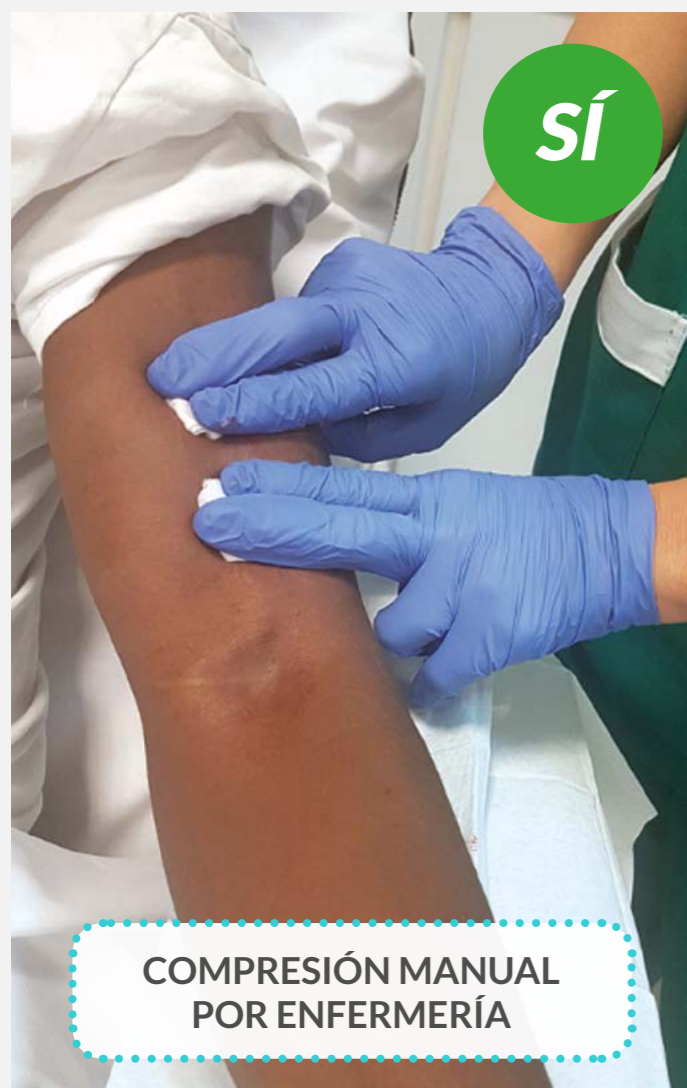
Las denominadas líneas de hemodiálisis, es decir, los tubos de plástico que transportan la sangre entre las agujas y la máquina de diálisis, deben fijarse adecuadamente con un margen de espacio suficiente para evitar tirones y reducir así el riesgo de la salida accidental de las agujas. Por este motivo, no se recomienda sujetarlas a ninguna parte móvil como el sillón, la cama o la almohada.

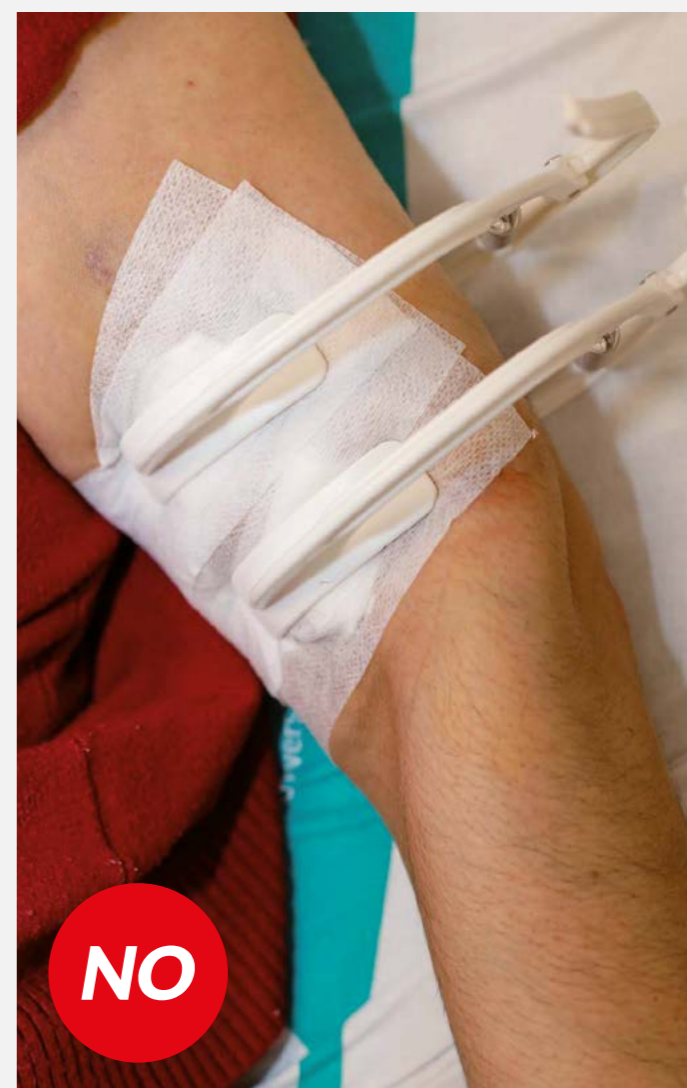Para evitar estos accidentes, es muy importante mantener siempre a la vista desde el control de enfermería la extremidad donde está pinchada la fístula durante toda la sesión de hemodiálisis. En la imagen siguiente, una persona está siendo tratada mediante hemodiálisis y tiene el cuerpo cubierto con una sábana excepto la extremidad donde está la fístula que debe permanecer siempre destapada.



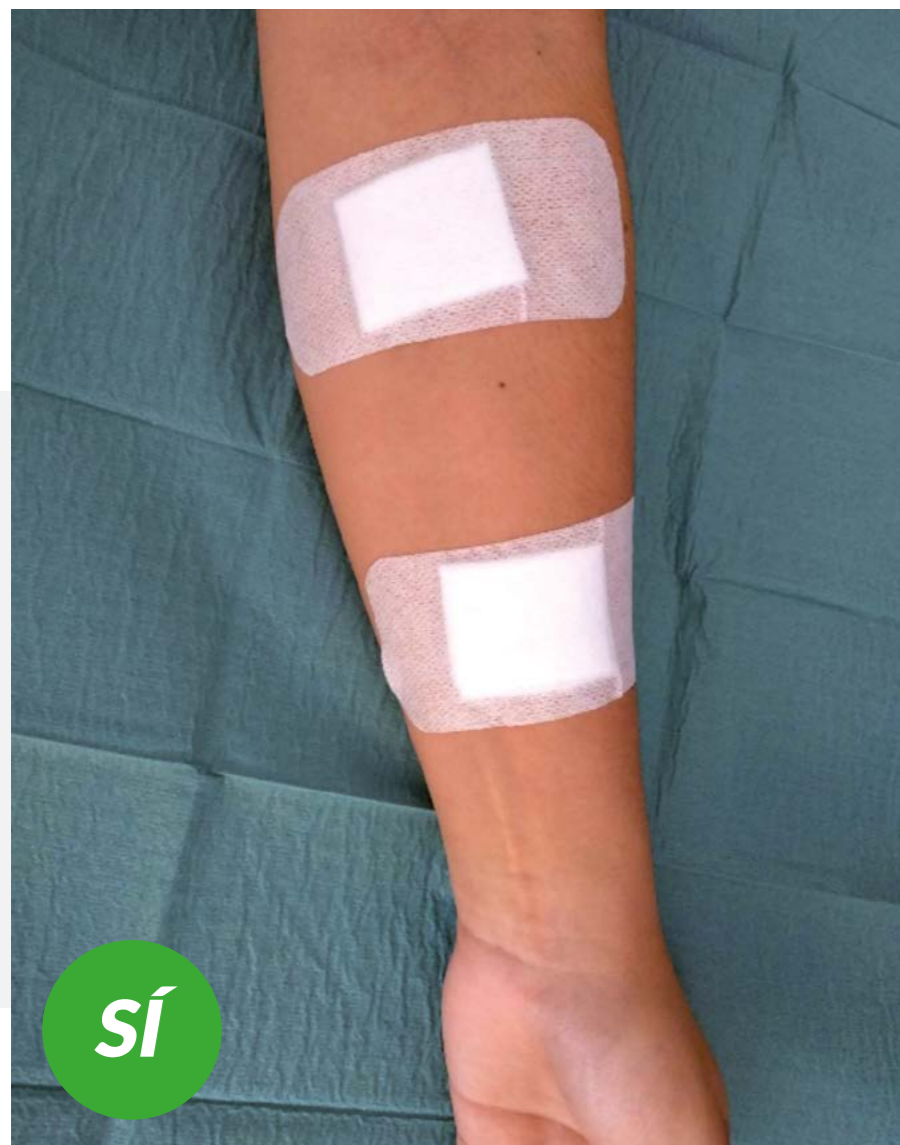Una vez ha finalizada la sesión de hemodiálisis hay que retirar las agujas y, para evitar el sangrado por los orificios, hay que hacer inmediatamente una compresión con los dedos de la mano (manual). En los primeros pinchazos, el personal de enfermería puede efectuar dicha compresión pero, posteriormente, la misma persona puede hacerla con la otra mano (ver las imágenes siguientes).



Para hacer la compresión después de retirar las agujas, nunca deben colocarse pinzas sobre una fístula protésica y se desaconseja utilizarlas en la fístula nativa. El efecto compresivo de la pinza puede provocar que se pare la fístula (trombosis) y ya no sirva para hacer la hemodiálisis.



Tras un tiempo de compresión manual sobre los orificios de los pinchazos, se colocarán unos vendajes o apósitos adhesivos sobre estos mismos puntos que podrán retirarse pasadas 24 horas (ver la imagen siguiente). Nunca ha de levantarse la costra de la herida de la punción.

**SÍ**

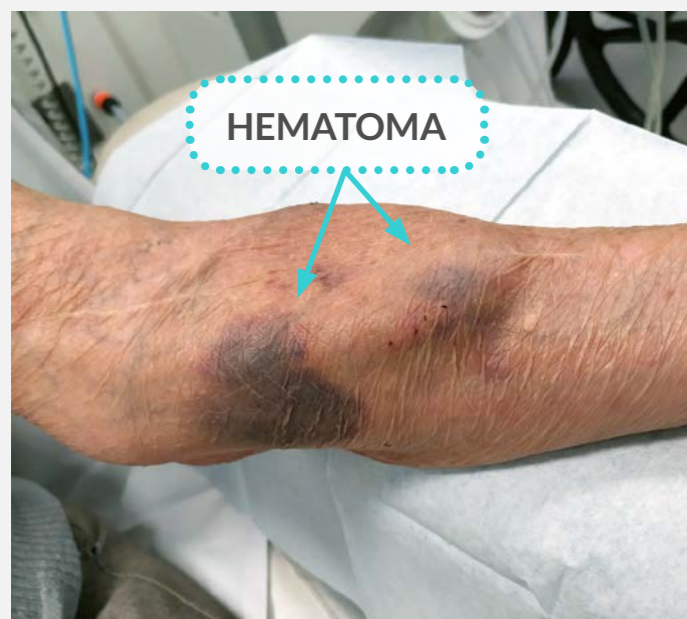Si al llegar a su casa observa sangrado a través del apósito lo primero que hay que hacer es no ponerse nervioso y mantener la calma. Enseguida hay que levantar la extremidad correspondiente y efectuar de nuevo la compresión manual sobre el pinchazo que sangra como hizo antes en la sala de hemodiálisis. Si, a pesar de todo, el sangrado no cede después de un tiempo prudencial, deberá acudir a Urgencias pero siempre sin abandonar la compresión manual.

**SÍ**



En ocasiones, aparecen hematomas como consecuencia de los pinchazos que puede tratar mediante la aplicación de la denominada solución o agua de Burow y de alguna pomada específica (ver las imágenes siguientes).

Durante todo el tiempo que se utiliza la fístula para hacer la hemodiálisis, el equipo multidisciplinar tiene que estar muy atento ya que pueden aparecer complicaciones relacionadas con la misma. Es importante tratar de prevenir estas complicaciones (ver el Apartado 04) pero, si aparecen, hay que tratarlas de forma eficaz (ver el Apartado 05).



# Preguntas más frecuentes que se hace la persona con enfermedad renal

## Apartado 03

**En mi Unidad de diálisis trabajan unos profesionales muy buenos que cuidan de mi fístula. Por este motivo, ya no es necesario que yo me ocupe de ella y puedo despreocuparme. ¿Estoy en lo cierto?**

- No, está equivocado. Usted forma parte del equipo multidisciplinar y también es responsable del cuidado de la fístula.

**¿Sólo tengo que empezar a preocuparme de la fístula a partir del momento en que han empezado a pincharla para hacerme la hemodiálisis?**

- No. Los cuidados de la fístula han de empezar antes, desde que el cirujano vascular le hace la fístula, deben continuar durante el periodo de su desarrollo y han de seguir durante todo el tiempo en que se utiliza para hacer la hemodiálisis.

**Esta mañana me han hecho la fístula y he salido del Hospital con el apósito limpio encima de la herida quirúrgica. Pero, esta tarde, estoy observando que cada hora que pasa, el apósito se va manchando cada vez más de sangre. ¿Es esto normal?**

- No, en absoluto. Usted debe comprimir el apósito con la otra mano y acudir al Servicio de Urgencias ahora mismo para que le revisen la herida.

**Hoy me han hecho la fístula ya que mi nefrólogo me ha dicho que pronto tendré que empezar el tratamiento de hemodiálisis. Al llegar a casa, se me ha “despertado” la herida y me está doliendo. ¿Puedo tomar pastillas de ibuprofeno para el dolor?**

- No. Piense que usted está en la fase pre-diálisis (ERCA) y no puede tomar pastillas antiinflamatorias como el ibuprofeno ya que son tóxicas para los riñones y pueden acelerar su entrada en la diálisis.

**Antes de salir del Hospital donde me han hecho la fístula, la enfermera me ha tomado la tensión arterial. Me ha dicho que estaba bien, pero me la ha tomado en el otro brazo y me ha dicho que, a partir de ahora, está prohibido hacerlo en el brazo de la fístula. ¿Cuál es el motivo?**

- La compresión externa de la fístula puede provocar que la sangre se coagule dentro de la vena y que la fístula se pare (trombosis) sin poderse utilizar para hacer la hemodiálisis.

**Ayer me quitaron los puntos de sutura de la fístula de la muñeca. El enfermero me dio una pelota de goma y me dijo que tenía que hacer ejercicios para facilitar su desarrollo. Estoy haciendo media hora cada día de compresión de la pelota. ¿Es esto suficiente?**

- No, es poco tiempo. Piense que, cuanto más tiempo dedique usted a hacer estos ejercicios, su fístula madurará mejor y más rápidamente.

**Hoy he ido al control de la consulta de ERCA y me han dicho que mi fístula no está madurando. ¿Esto significa que tendré que empezar la diálisis a través de un catéter?**

- No necesariamente. Existen algunas causas de falta de maduración de la fístula que pueden corregirse y, si usted tiene alguna de ellas, podrá empezar la hemodiálisis mediante esta fístula reparada y evitarse el catéter.

**Mañana me quitan los puntos de sutura de mi fístula de muñeca. ¿Ya podrán empezar a pincharme la fístula pasado mañana?**

- No. La punción de la fístula nativa tiene que iniciarse a partir de las 2 semanas desde su creación, nunca antes. En la mayoría de los casos, la primera punción de una fístula nativa madura se hace alrededor de un mes después de su creación.



# Preguntas más frecuentes que se hace la persona con enfermedad renal

## Apartado 03

**Este verano quiero ponerme moreno, ¿es malo que me dé el sol directamente a la fístula?**

- Si. Recuerde que hay que evitar los cambios bruscos de temperatura.

**¿Es malo para mi fístula que me bañe en el mar o en una piscina?**

- No, siempre y cuando la temperatura del agua no sea muy distinta a la temperatura ambiental.

**¿Cualquier enfermero/a puede pinchar mi fístula de forma rutinaria?**

- Se recomienda que la punción rutinaria de una fístula debe efectuarla el personal de enfermería especializado que trabaja dentro las Unidades de hemodiálisis con un nivel de conocimiento y habilidad específico.

**Hoy me han hecho la segunda sesión de hemodiálisis y, por la rotación de las salas, me ha tocado que me pinche una enfermera novata. ¿Es esto correcto?**

- No. Las punciones iniciales de toda fístula nueva deben ser realizadas exclusivamente por enfermero/a experimentado de la Unidad de hemodiálisis.

**¿Por qué tengo que lavarme el brazo de la fístula con agua y jabón antes de entrar a la sala de diálisis si ya vengo duchado de casa?**

- Porque resulta en una mayor higiene de su fístula y reduce el riesgo de infección relacionada con las punciones.

**¿Cuál es la mejor técnica para la punción de una fístula?**

- La punción rotatoria o escalonada.

**¿Cuál es el método de punción de la fístula que se asocia más frecuentemente con la aparición de dilataciones excesivas de la vena denominados aneurismas?**

- La técnica de punción en área.

**Mi fístula ha madurado pero sólo tengo un segmento corto de vena disponible para ser puncionado. ¿Qué técnica de punción me aconsejan?**

- La punción en ojal.

**¿Puedo pincharme yo mismo la fístula?**

- Si, después de un período de entrenamiento siempre y cuando sea fácil de pinchar.

**Cuando estoy haciendo la sesión de diálisis, habitualmente me duermo y me gusta taparme con una sábana que incluye el brazo de la fístula. ¿Es esto correcto?**

- No. La extremidad donde está pinchada la fístula debe mantenerse siempre a la vista durante toda la sesión de hemodiálisis para detectar precozmente la salida accidental de las agujas.

**¿Se pueden utilizar las pinzas después de retirar las agujas?**

- Nunca deben colocarse pinzas sobre una fístula protésica y se desaconseja utilizarlas en la fístula nativa por el mismo motivo de tomar la tensión arterial en el brazo de la fístula.

**Si al llegar a mi casa después de la diálisis observo sangrado a través del apósito creo que lo mejor es no hacer nada y ver cómo evoluciona el sangrado. ¿Es esto correcto?**

- No, en absoluto. Lo que tiene que hacer enseguida es levantar la extremidad y efectuar de nuevo la compresión manual sobre el punto sangrante como hizo antes en la sala de hemodiálisis. Si, a pesar de todo, el sangrado no cede después de un tiempo prudencial, deberá acudir a Urgencias pero siempre sin abandonar la compresión manual.





GRUPO ESPAÑOL  
MULTIDISCIPLINAR  
DEL ACCESO VASCULAR

[www.gemav.org](http://www.gemav.org)



# 04

## MONITORIZACIÓN Y VIGILANCIA DE LA FÍSTULA ARTERIOVENOSA

### AUTORES

Ramón Roca-Tey  
Inés Aragoncillo  
Néstor Fontseré  
Daniel Gallego  
David Hernán  
Jose Ibeas  
Belén Moragrega  
Florentina Rosique  
Antonio Tombas

## 4.1. La importancia de vigilar la fístula

Para conseguir que su fístula se conserve el mayor tiempo posible para efectuar la diálisis a través de la misma, es necesario estar alerta y efectuar su vigilancia. Muchas personas con enfermedad renal conservan su fístula en buen estado durante años y no han necesitado ninguna otra operación ni ponerse un catéter.

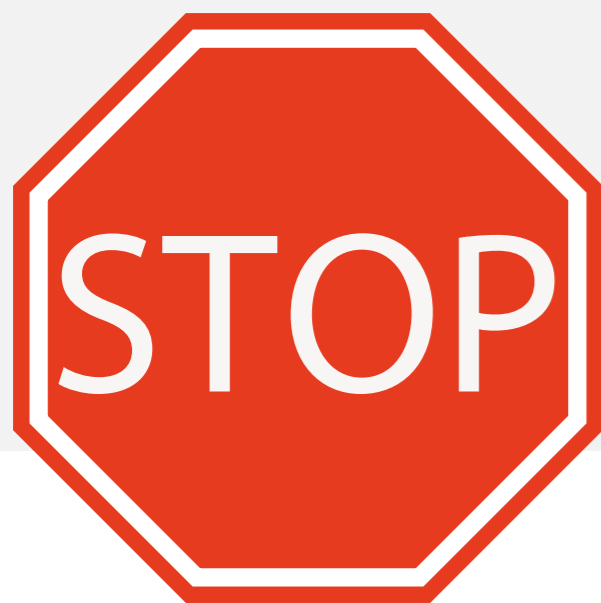

## 4.2. Personas encargadas de vigilar la fístula

Esta vigilancia corre a cargo de todos los profesionales que están a su cuidado y también de usted mismo, es decir, el denominado equipo multidisciplinar (ver los Apartados 02, 03 y 05).



### 4.3. La trombosis de la fístula

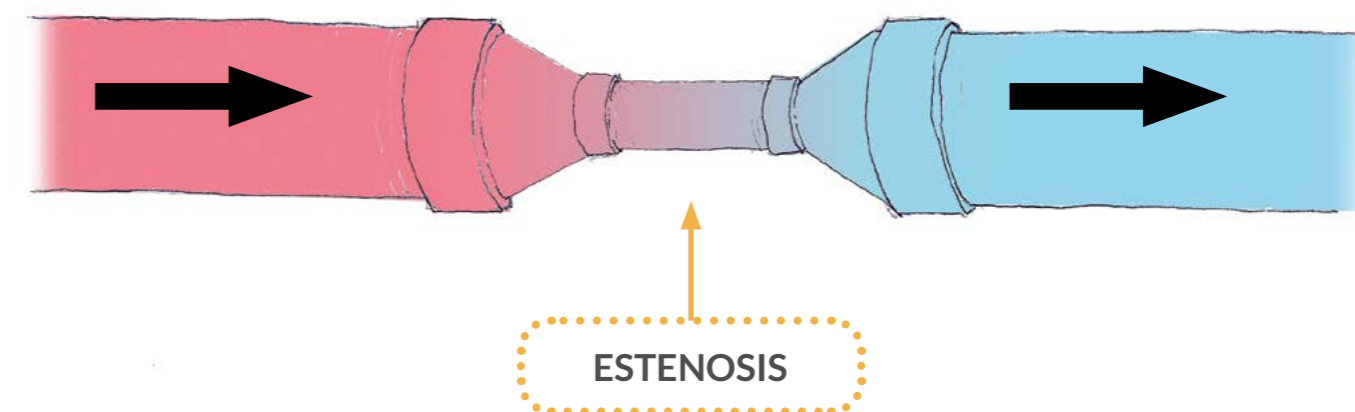


El objetivo principal de la vigilancia de la fístula es evitar su complicación más frecuente: la trombosis, que ocurre cuando decimos que “la fístula se ha parado” y la sangre ya no puede circular.

### 4.4. La estenosis de la fístula

La causa más frecuente de la trombosis es un estrechamiento (estenosis) en la vena de su fístula que se va cerrando poco a poco hasta que la sangre ya no puede avanzar y se coagula (fístula parada).

Es lo mismo que ocurre cuando existe un estrechamiento en una tubería señalado con una flecha amarilla en la imagen siguiente. Debido a la presencia de esta estenosis, el líquido del interior de la tubería circula mucho más despacio de lo habitual dentro del segmento de la tubería que está justo antes del estrechamiento (de color encarnado) con un riesgo alto de producir un atasco de la tubería e interrumpir el paso del líquido. Las flechas negras señalan la dirección del líquido circulante por dentro de la tubería.



Por tanto, todos los profesionales que están a su cuidado y también usted mismo, deben estar muy atentos para detectar cuándo se está produciendo este estrechamiento o estenosis.



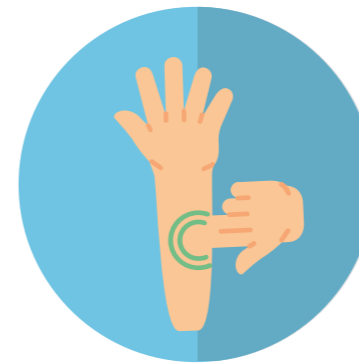## 4.5. La exploración física de la fístula

La exploración o examen físico de su fístula es muy importante para detectar la estenosis de la fístula. Se basa en tres aspectos fundamentales: inspección, palpación y auscultación (Vídeos [4.1](#), [4.2](#) y [4.3](#)).

Una vez que se ha detectado una estenosis en su fístula, los profesionales del equipo multidisciplinar de su Hospital buscarán soluciones para corregirla y evitar que se pare la fístula.



**INSPECCIÓN**  
Consiste en observar la fístula




**PALPACIÓN**  
Consiste en tocar la fístula con los dedos de la mano




**AUSCULTACIÓN**  
Consiste en escuchar la fístula mediante el fonendoscopio

La enfermera/o de diálisis debe efectuar la exploración física en cada sesión de hemodiálisis justo antes de pinchar su fístula ([Vídeo 4.3](#)).

El médico a su cargo debe efectuar la exploración cada mes o cuando se detecte algún problema.



Al palparse la fístula, usted notará como una corriente o una vibración sobre la fístula, lo que significa que funciona.



Usted mismo debe efectuar cada día la vigilancia de su fístula. Piense que la fístula forma parte ahora de su cuerpo y debe darle la máxima importancia. Debe usted mirarse todo el brazo de la fístula por si se ve algo anormal (inspección) y tocarse la fístula para ver si funciona (palpación). También es

necesario que, a diario, usted levante durante unos segundos el brazo de la fístula por encima del nivel del corazón y mire si existe o no vaciamiento (colapso) de la sangre de la fístula ya que, si la fístula no se vacía del todo, puede ser que tenga una estenosis que lo impida ([Vídeos 4.1](#) y [4.2](#)).



Si usted no nota esta corriente o vibración, puede ser que la fístula esté parada y no funcione. En este caso, debe llamar a su Hospital o su Centro de Diálisis y le dirán lo que tiene que hacer. Piense usted que, si su fístula se ha parado hace poco tiempo, es posible que se pueda reparar antes de la siguiente sesión de diálisis. Además, cuanto más tiempo pase con la fístula parada, menos posibilidades hay de recuperarla.



## 4.6. Problemas durante la sesión de diálisis

Durante la sesión de hemodiálisis, pueden aparecer los siguientes problemas que nos harán sospechar que puede existir una estenosis en la fístula:

- Dificultad para canalizar la fístula.
- Aspiración de coágulos durante la punción.
- Aumento de la presión venosa en la máquina de diálisis.
- Sangrado tras retirar las agujas a pesar de haber efectuado la compresión habitual sobre los orificios.

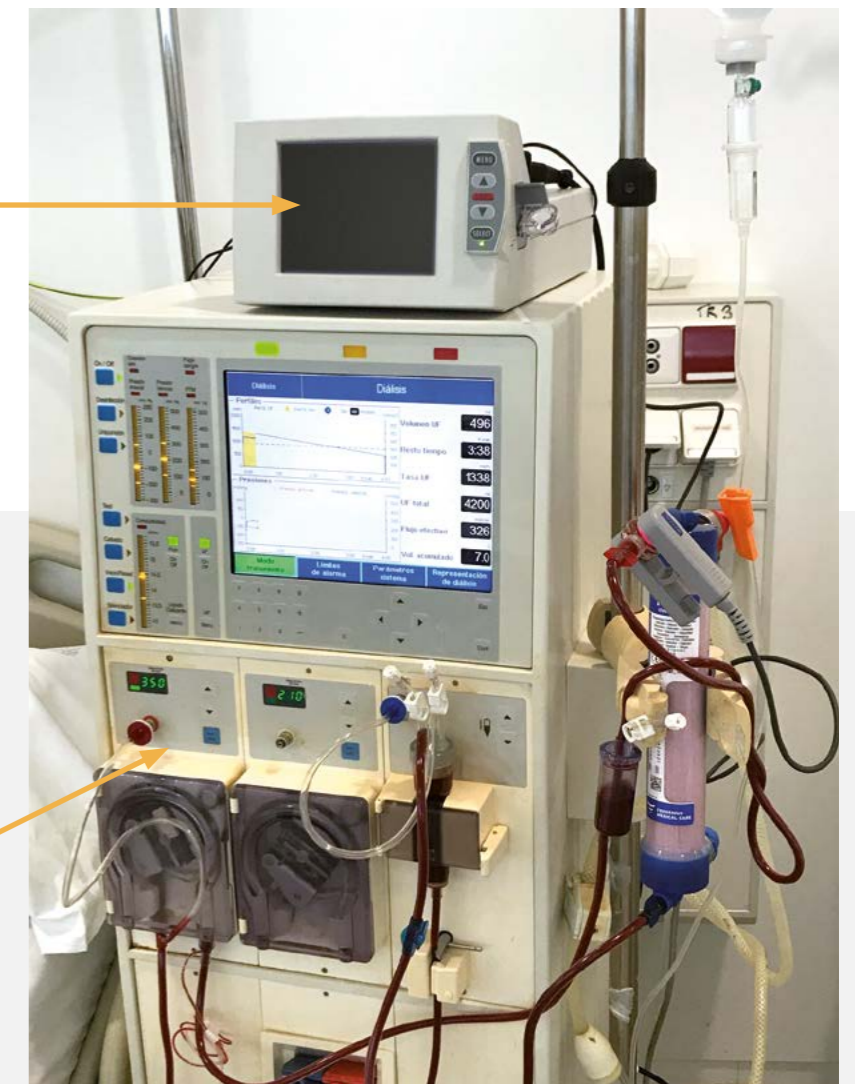


## 4.7. Cálculo del flujo de la fístula

La fuerza o calidad de su fístula se puede medir calculando el flujo o caudal de sangre que circula por la misma. Esto es muy importante para su vigilancia. Si este flujo disminuye con el tiempo (menor fuerza), puede ser indicativo de que está apareciendo una estenosis progresiva en su fístula. El flujo puede calcularse mediante dispositivos situados por fuera de la máquina de diálisis (como el de la imagen siguiente) o ya incorporados dentro de la misma, o bien mediante la ecografía.

DISPOSITIVO PARA  
CALCULAR EL FLUJO  
SANGUÍNEO

MÁQUINA DE  
HEMODIÁLISIS

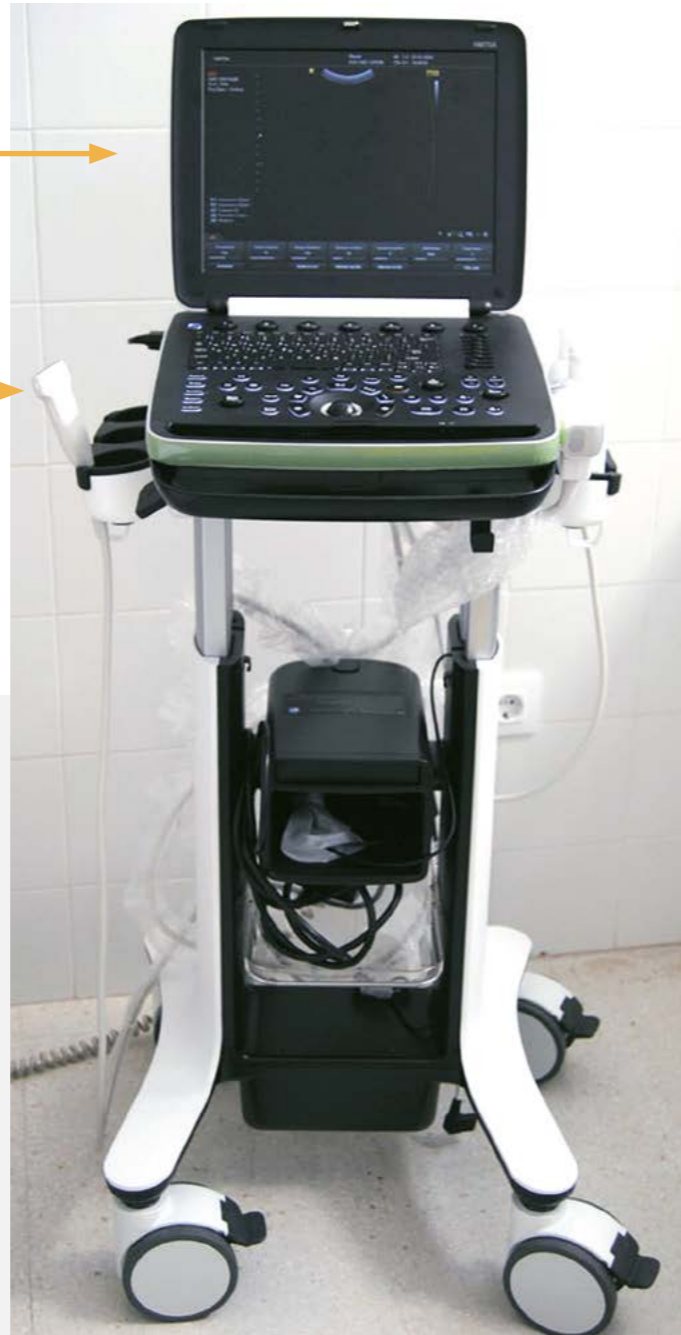

## 4.8. La exploración de la fístula mediante la ecografía

La ecografía es una prueba de imagen, inofensiva para el cuerpo, que no causa dolor y que permite la vigilancia periódica de su fístula. Es una técnica muy importante que tiene muchas ventajas y que tendría que estar disponible en todas las salas de hemodiálisis. Entre otros beneficios, la ecografía permite confirmar la presencia de una estenosis sospechada previamente por otros métodos. La imagen adjunta muestra un ecógrafo portátil y se destacan la pantalla y el transductor del ecógrafo (ver el Apartado 01).

PANTALLA DEL ECÓGRAFO

TRANSDUCTOR

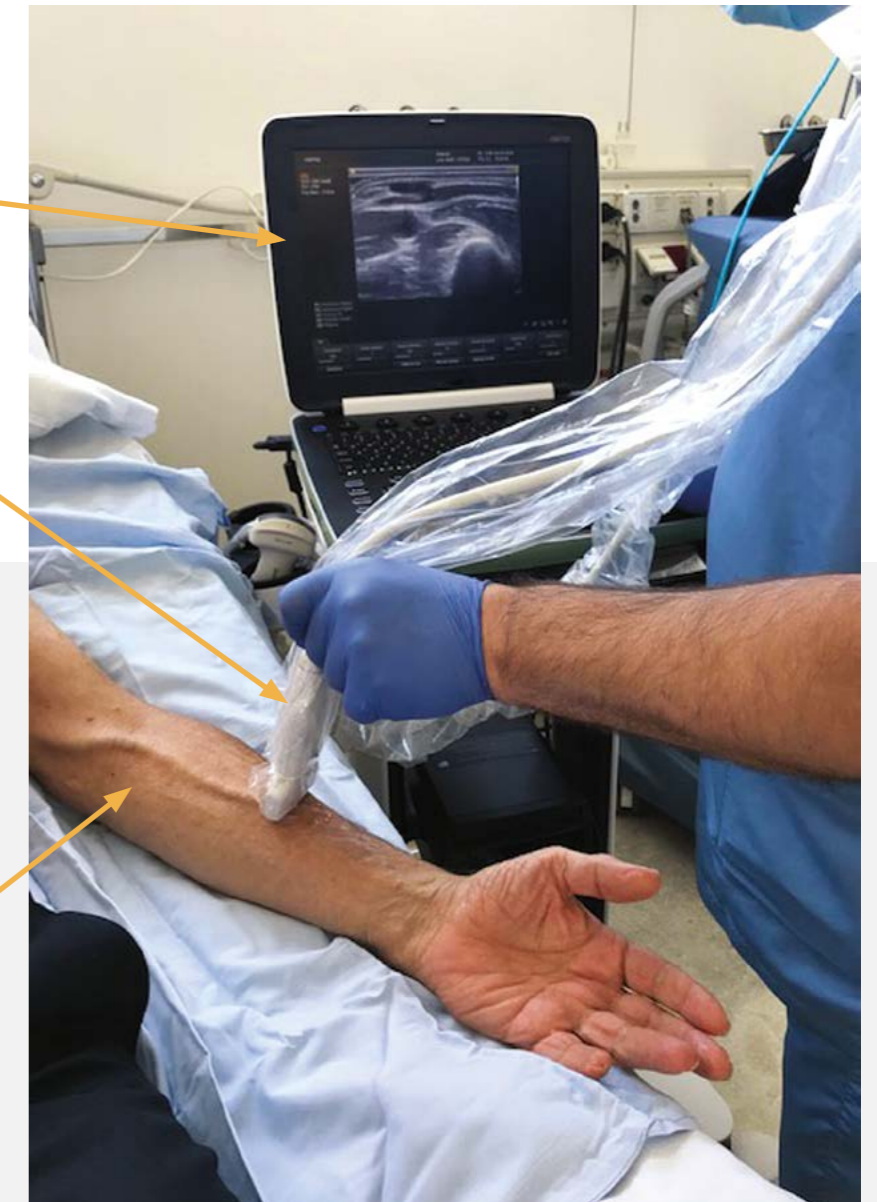


En la imagen siguiente, se observa la exploración de una fístula radiocefálica bien desarrollada sin estenosis mediante el transductor del ecógrafo. Todo lo que capta este transductor, se puede ver directamente en tiempo real en la pantalla del ecógrafo.

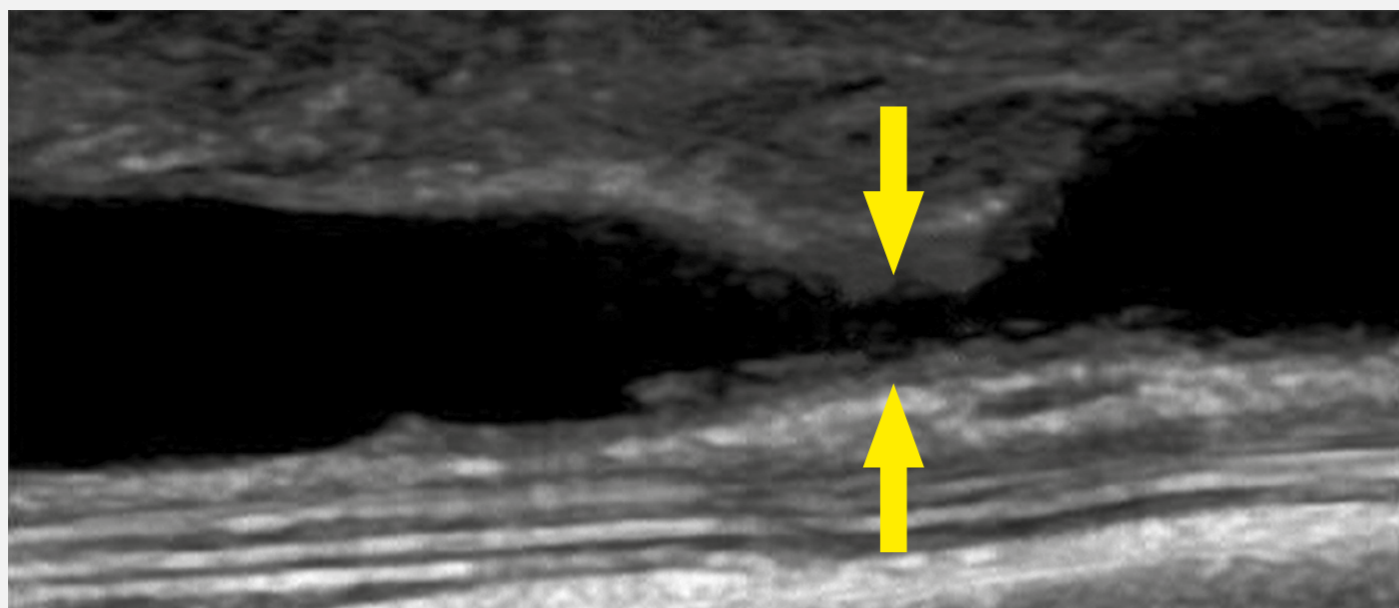
PANTALLA DEL ECÓGRAFO

TRANSDUCTOR

VENA BIEN DESARROLADA




En la imagen siguiente se puede ver la vena de la fístula (color negro) explorada mediante ecografía que presenta una estenosis entre ambas flechas amarillas.



## 4.9. La exploración de la fístula mediante la fistulografía

En algunos casos de estenosis dudosa por ecografía, habrá que hacer una exploración denominada fistulografía que consiste en inyectar un líquido de contraste en el interior de la fístula para poder ver todo su trayecto por dentro ([Video 5.1](#)). En la imagen siguiente, se puede ver el líquido de contraste que rellena la fístula en color negro y una zonas de estenosis (o estrechamiento) indicada por las flechas amarillas.



# Preguntas más frecuentes que se hace la persona con enfermedad renal

## Apartado 04

### ¿Porqué tengo que vigilar mi fístula?

- Para conservarla y conseguir así que pueda dializarme el mayor tiempo posible a través de la misma.

### ¿Cada cuándo tengo que vigilar mi fístula?

- A diario.

### ¿Cuál es la complicación más frecuente de la fístula?

- La trombosis, que ocurre cuando decimos que “la fístula se ha parado” y la sangre ya no puede circular.

### ¿Cuál es la causa más frecuente de la trombosis de la fístula?

- Es un estrechamiento o estenosis en la fístula que se va cerrando hasta que la sangre ya no puede avanzar y se coagula (fístula parada).

### ¿Cómo puedo detectar yo mismo esta estenosis de la fístula?

- Mediante la exploración o examen físico.

### ¿En qué consiste la exploración o examen físico de la fístula?

- Se basa en la inspección, la palpación y la auscultación. Pero usted sólo debe hacer la inspección y la palpación de la fístula.

### ¿Qué es la inspección?

- Debe usted mirarse todo el brazo de la fístula por si detecta algo anormal.

### ¿Qué es la palpación?

- Es tocar la zona de la fístula. Normalmente, usted notará como una corriente o una vibración sobre la fístula.

### ¿Qué significa si no noto esta vibración?

- Puede ser que la fístula esté parada y haya dejado de funcionar.

### ¿Qué tengo que hacer si estoy en mi casa y no noto esta vibración?

- Llamar al Hospital o Centro de Diálisis y le dirán lo que tiene que hacer.

### Aunque no note esta vibración en mi casa, ¿puedo esperar a comentarlo en la siguiente sesión de diálisis con la enfermera/o o el médico?

- No. Piense usted que, si su fístula se ha parado hace poco tiempo, es posible que se pueda reparar antes de la siguiente sesión de diálisis. Además, cuanto más tiempo pase con la fístula parada, menos posibilidades hay de recuperarla.

### ¿Qué es la prueba de elevación del brazo?

- Consiste en que usted levante durante unos segundos el brazo de la fístula por encima del nivel del corazón y mire si existe o no vaciamiento (colapso) de la sangre de la fístula. Si la fístula no se vacía del todo, puede ser que tenga un estrechamiento o estenosis que lo impida.

### ¿Cómo se puede saber si tengo una fístula buena, regular o mala?

- Midiendo el flujo o caudal de sangre que circula por la fístula utilizando unos accesorios situados fuera o dentro de la máquina de diálisis, o bien mediante la ecografía.

### ¿Porqué es muy importante la ecografía en la sala de diálisis?

- Porque, entre otras ventajas, nos permite confirmar la estenosis de la fístula sospechada previamente por otros métodos de vigilancia.





GRUPO ESPAÑOL  
MULTIDISCIPLINAR  
DEL ACCESO VASCULAR

[www.gemav.org](http://www.gemav.org)



# 05

## COMPLICACIONES DE LA FÍSTULA ARTERIOVENOSA

### AUTORES

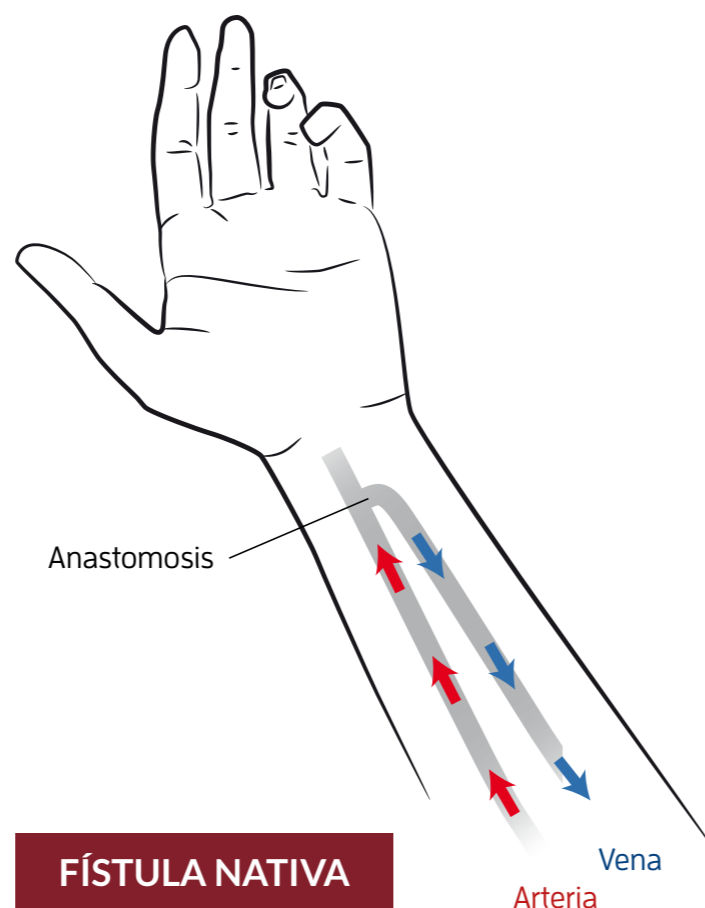
Marta Barrufet  
Joaquín Vallespín  
Dolores Arenas  
Daniel Gallego  
Jorge Gómez  
Ramón Roca-Tey  
Florentina Rosique  
Carolina Rubiella  
Antonio Tombas



## 5.1. Las complicaciones de la fístula

Una fístula arteriovenosa no tiene fecha de caducidad y puede estar funcionando durante años sin presentar ningún problema. Sin embargo, pueden aparecer complicaciones que afecten seriamente al funcionamiento de la fístula hasta el punto que ya no pueda utilizarse nunca más.

El equipo multidisciplinar (ver los Apartados 02, 03 y 04) juega un papel importantísimo para detectar estas complicaciones y aplicar el tratamiento específico lo más pronto posible.



## 5.2. La trombosis y su tratamiento

La trombosis es la complicación más frecuente, tanto de la fístula nativa como de la protésica. La trombosis se produce cuando un coágulo de sangre (trombo) obstruye el interior de la fístula y la sangre ya no puede circular (fístula parada) (ver el Apartado 04).

Como una fístula trombosada ya no puede utilizarse para hacer la hemodiálisis, es muy importante efectuar el tratamiento de desobstrucción lo más pronto posible para la que la sangre vuelva a circular por el interior de la fístula. Cuanto más tiempo esté la fístula parada, menos posibilidades hay de rescatarla. Por tanto, la trombosis debe considerarse como una urgencia médica.

El tratamiento de rescate de la fístula trombosada puede realizarse de dos formas distintas: mediante radiología intervencionista y mediante cirugía.



## Tratamiento de la trombosis mediante radiología intervencionista

Se punciona la vena y se introduce un tubo en su interior que permite fragmentar y aspirar el trombo.



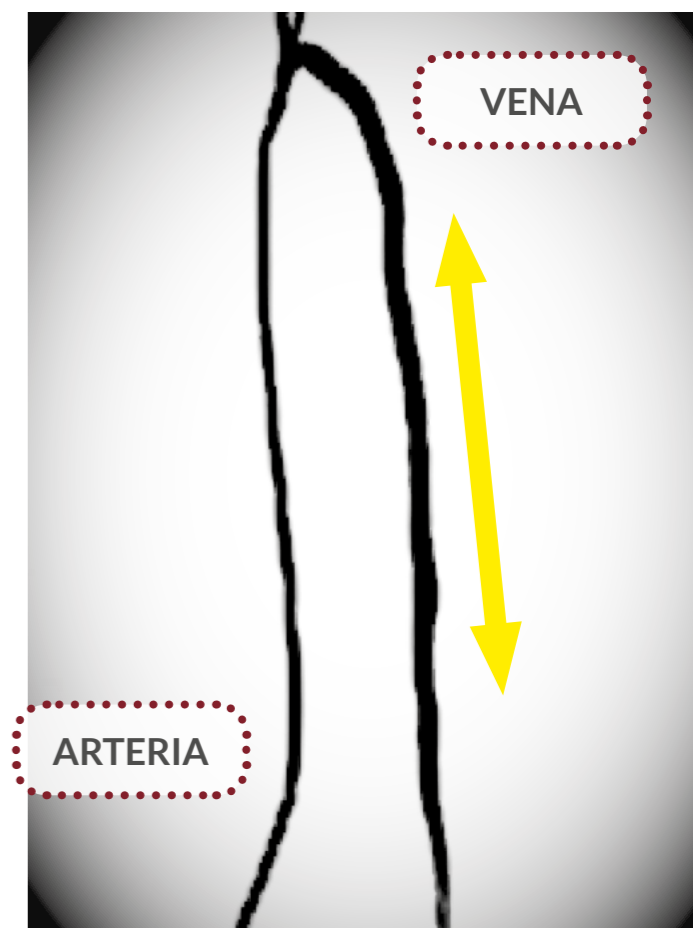
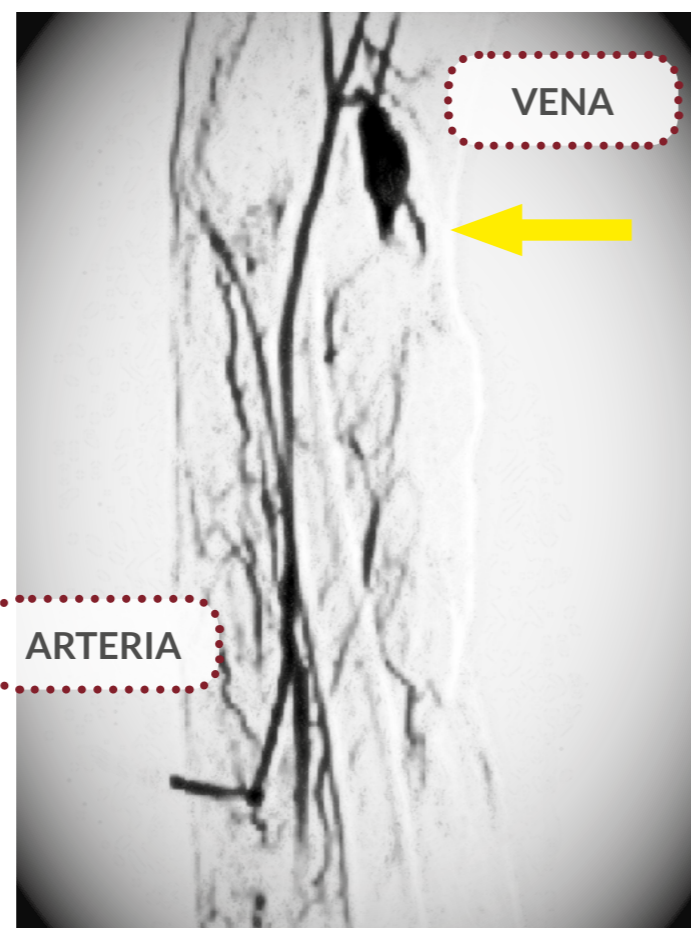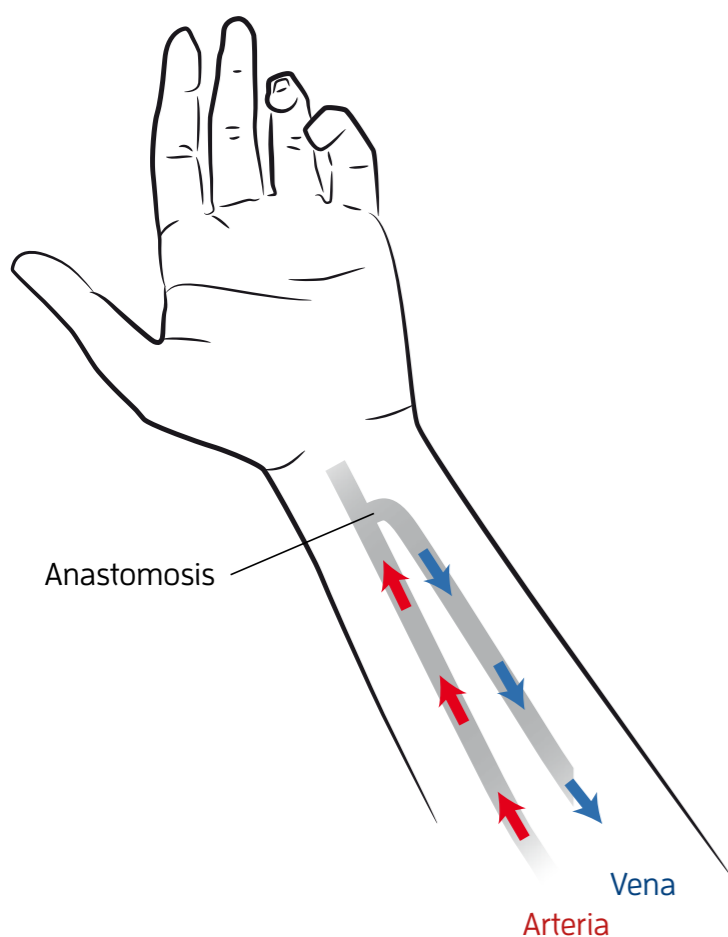
## Tratamiento de la trombosis mediante cirugía

Se efectúa un pequeño corte en la vena y se extrae el coágulo de sangre.



**Fistulografía de una fístula parada** (imagen siguiente de la derecha). El líquido de contraste de color negro rellena la arteria y parte de la vena de la fístula hasta la altura de la flecha amarilla donde un trombo (coágulo de sangre) obstruye el interior de la vena e impide circular la sangre. Tal como está ahora, la fístula no puede utilizarse para hacer la diálisis.

**Fistulografía de una fístula rescatada después de la trombosis** (imagen siguiente de la derecha). Se ha efectuado una intervención urgente para rescatar la fístula. Esta intervención ha sido todo éxito ya que se ha eliminado del todo el coágulo (trombo) y la sangre ya puede circular con normalidad a lo largo de toda la vena. Por tanto, ahora la fístula sí que puede utilizarse para hacer la hemodiálisis. La flecha amarilla de la fistulografía señala el líquido de contraste (color negro) que rellena todo el segmento de vena que se ha recuperado y donde se pueden pinchar las 2 agujas.






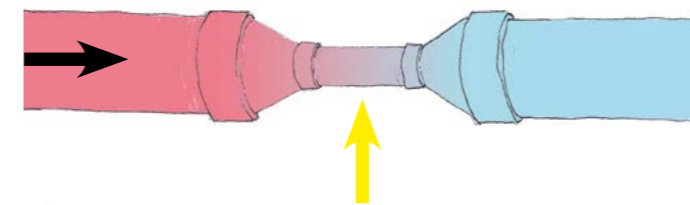
## 5.3. La estenosis y su tratamiento

La estenosis es la causa más frecuente de trombosis de la fístula. Como se ha comentado en el Apartado 04, la estenosis es un estrechamiento situado en un punto concreto de la vena que se va cerrando poco a poco hasta que la sangre ya no puede avanzar más y se coagula dentro de la fístula (fístula parada).

Es lo mismo que ocurre cuando existe un estrechamiento en una tubería: la zona estrechada de la tubería hace que el líquido interior circule más despacio con el alto riesgo de atascarla, como se representa en las ilustraciones de la página siguiente.



Tubería de calibre normal antes de que aparezca un estrechamiento. La flecha negra señala el sentido de la circulación del líquido interior.



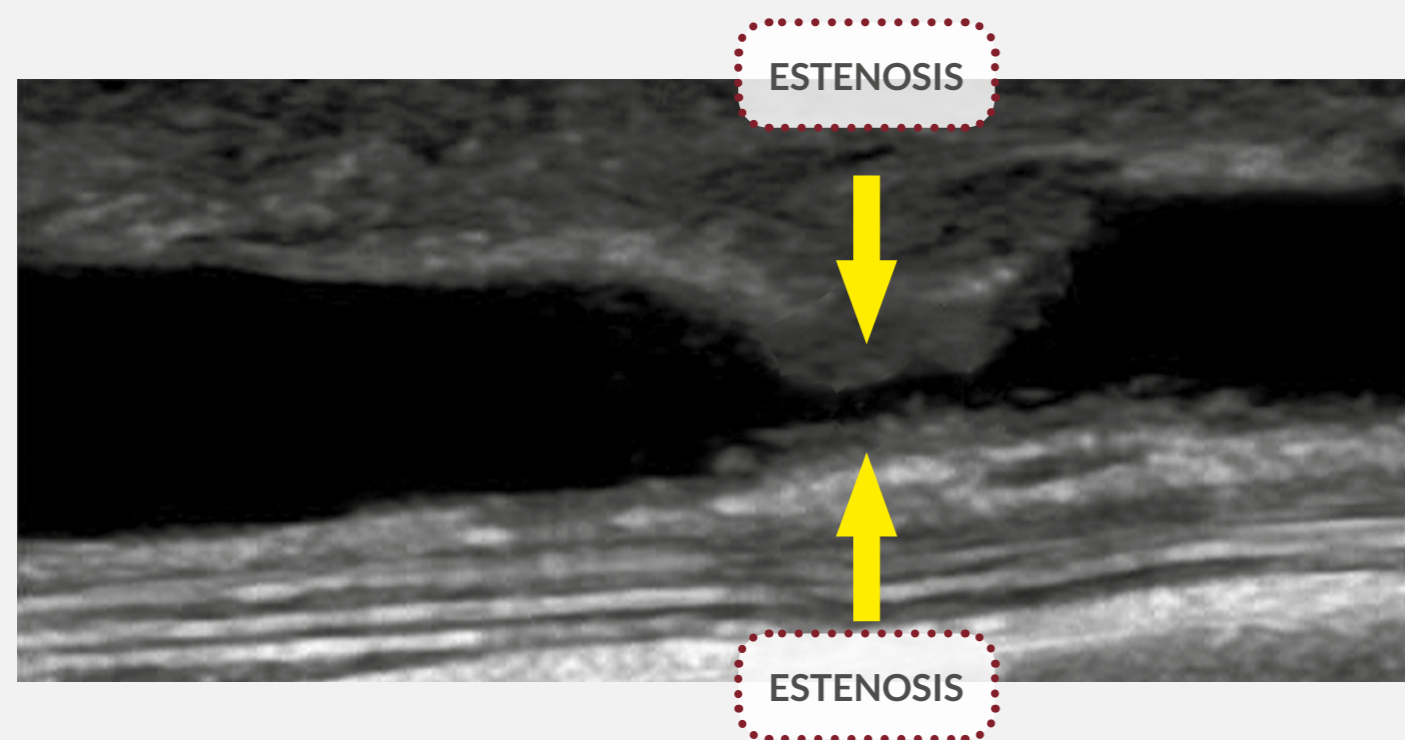
Zona estrechada anormal de la tubería señalada por la flecha amarilla. El líquido del interior circula mucho más despacio de lo habitual dentro del segmento de la tubería que está antes de la estenosis (de color encarnado) con un riesgo muy alto de obstruir o atascar la tubería.



Se ha reparado el estrechamiento anormal de la tubería antes del atasco (trombosis) y el líquido interior vuelve a circular normalmente.

Por tanto, hay que realizar el tratamiento de la estenosis de la fístula antes que la sangre se coagule y se produzca la trombosis.

Este tratamiento de reparación de la fístula puede hacerse de dos formas distintas, según la situación y la extensión de la estenosis: mediante cirugía y mediante radiología intervencionista.



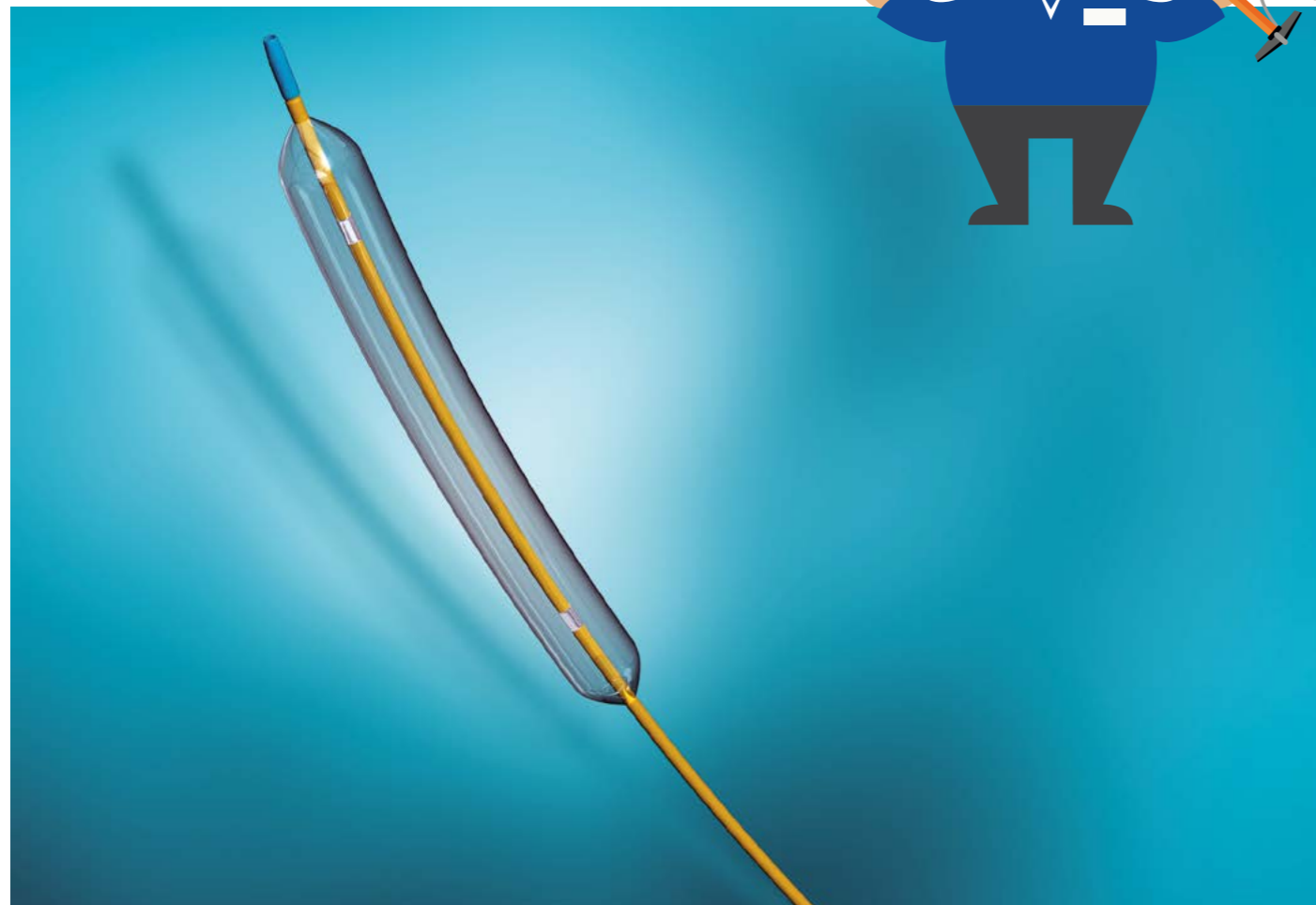
## Tratamiento de la estenosis mediante cirugía

Consiste en efectuar una nueva anastomosis, es decir, una nueva unión entre la arteria y la vena, pero más arriba, justo por encima de la zona problemática, sorteando así la estenosis.

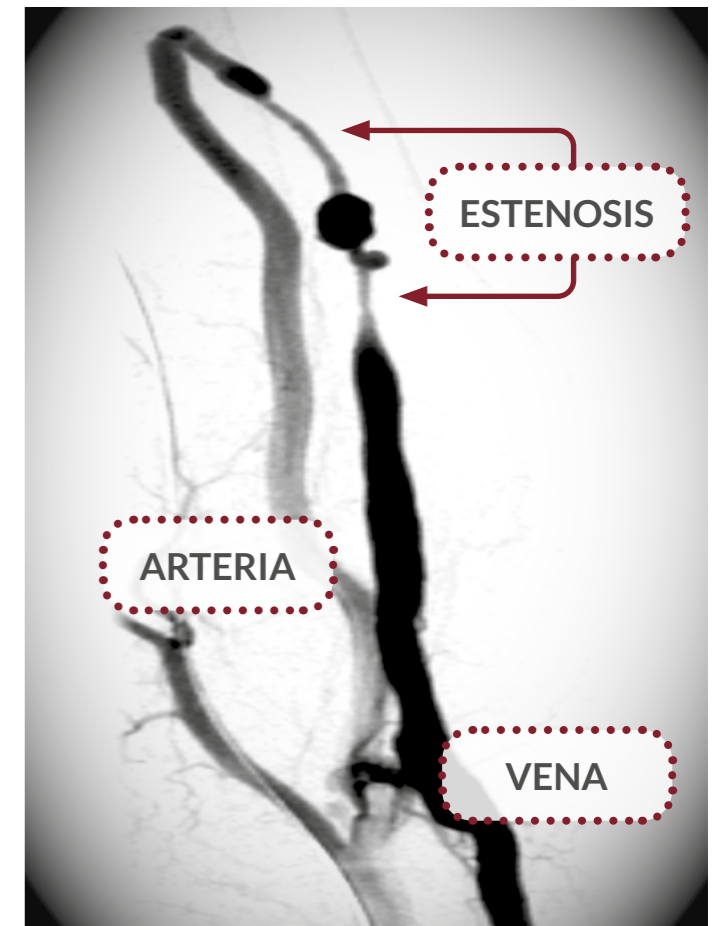
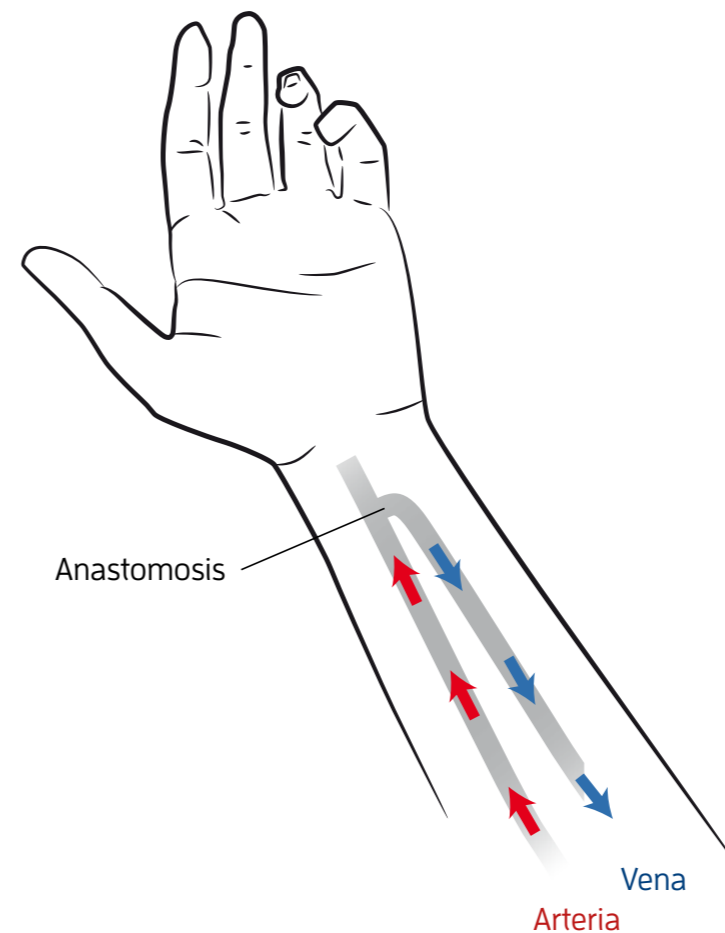


## Tratamiento de la estenosis mediante radiología intervencionista

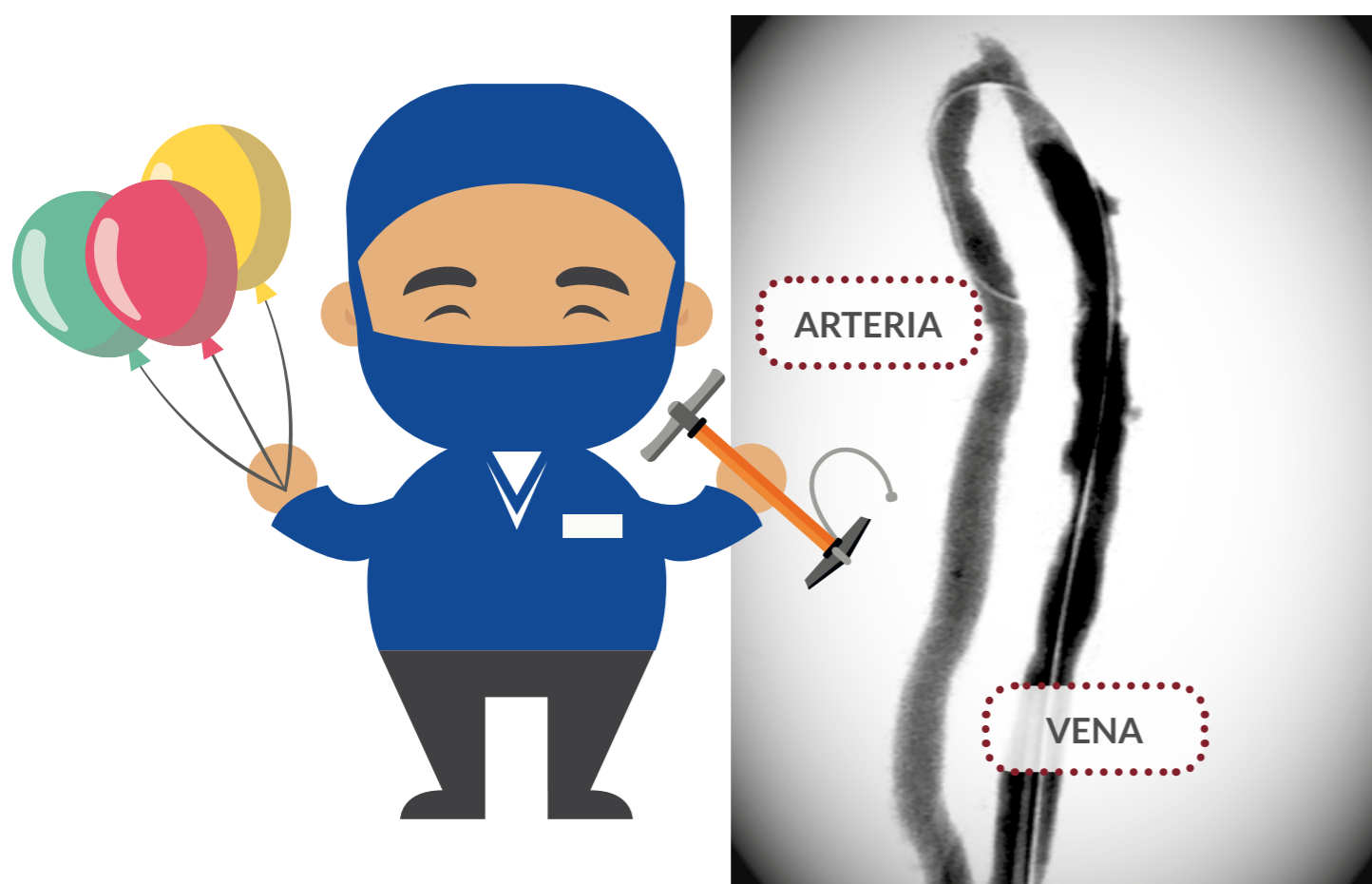
Se punciona la vena y se introduce un balón por dentro de la zona estrechada de la vena (ver la imagen siguiente y el [Vídeo 5.1](#)). Este balón actúa como un globo que se hincha en esta zona, la vena se dilata y así se abre de nuevo el camino para el paso normal de la sangre por la fístula.



**Fistulografía de una fístula con dos estenosis señaladas por las flechas** (imagen siguiente a la derecha). El líquido de contraste atraviesa con dificultad dos zonas estrechadas de la fístula. Si no hacemos nada, estas estenosis se irán cerrando hasta que la sangre ya no podrá circular y se coagulará formando un coágulo o trombo (fístula trombosada).



**Fistulografía de una fístula con dos estenosis ya reparadas** (imagen siguiente a la derecha). Se ha efectuado una intervención para reparar la fístula antes de que se pare. Esta intervención ha ido muy bien ya que se han dilatado con éxito las dos estenosis. Ahora, la sangre ya puede circular con normalidad a lo largo de toda la vena. Como las dos estenosis han desaparecido, el líquido de contraste (color negro) de la fistulografía rellena sin dificultad toda la vena de la fístula.



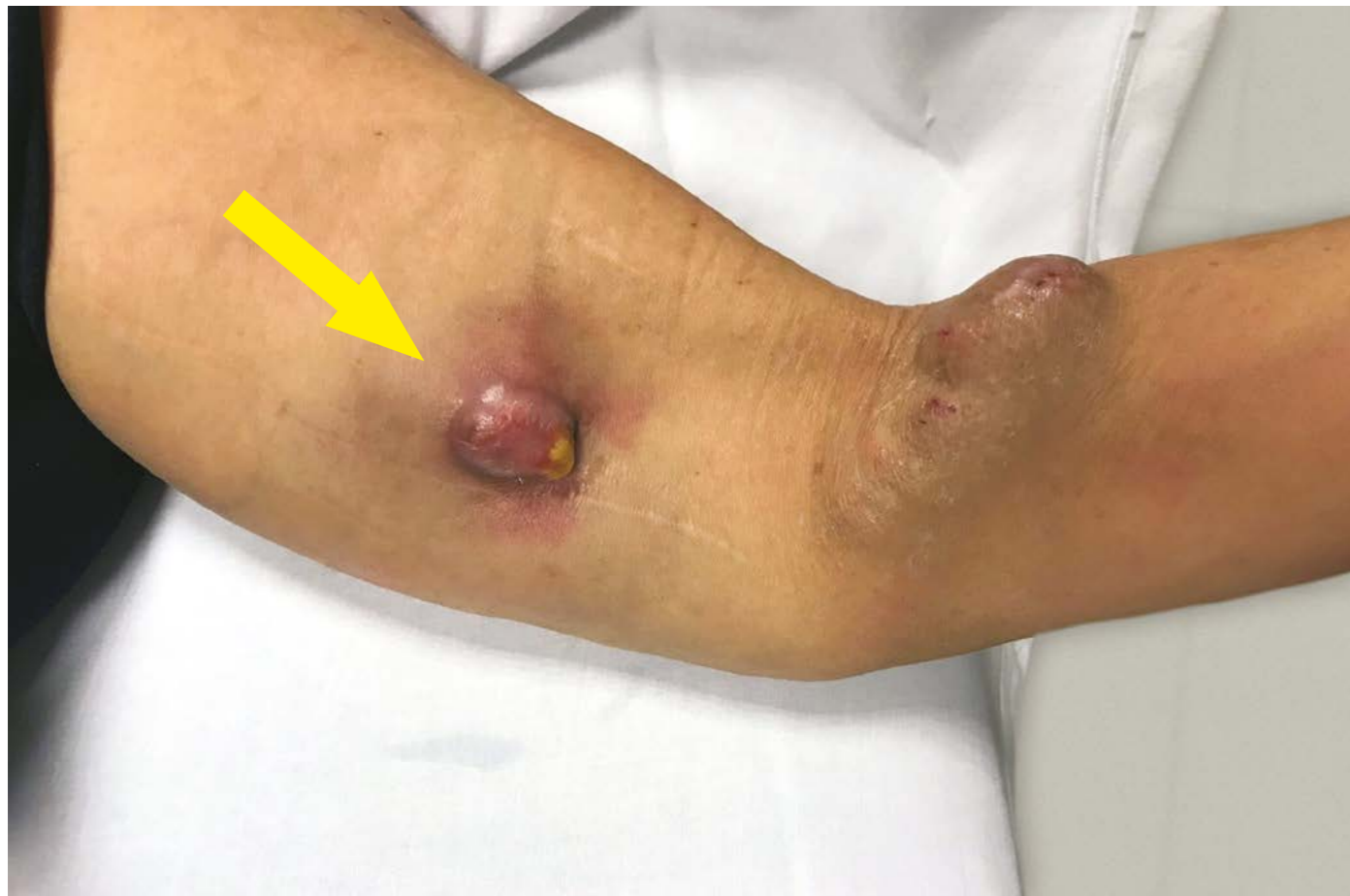## 5.4. El tratamiento de la fístula nativa no madura

En ocasiones, se produce un fallo en la maduración de la fístula, es decir, el desarrollo de la vena después de efectuar la anastomosis no es suficiente y no puede utilizarse para la diálisis. La causa más frecuente es la presencia de una estenosis en el trayecto de la vena que puede tratarse tal y como se comenta en el apartado 5.3. Si la persona con enfermedad renal se encuentra en la fase pre-diálisis, el objetivo es efectuar este tratamiento de reparación de la fístula antes de iniciar el programa de hemodiálisis para que la primera sesión ya se pueda efectuar a través de una fístula madura.



## 5.5. La infección de la fístula

En ocasiones puede aparecer una infección en la zona de punción de la fístula nativa o protésica, como la de la imagen siguiente señalada por la flecha amarilla. En estos casos, puede aparecer fiebre asociada con dolor, calor, enrojecimiento y supuración en la zona infectada. Es muy importante identificar exactamente el microbio responsable de la infección recogiendo una muestra de pus para poder administrar el tratamiento antibiótico correcto.



La presencia de una infección en la fístula debe poner siempre en alerta máxima al equipo multidisciplinar, ya que el microbio responsable puede pasar a la sangre y transmitirse por todo el cuerpo. Los casos leves de infección pueden tratarse con antibiótico por vía oral y cambiando la zona de punción. Los casos más graves precisan de ingreso hospitalario, administración de antibióticos por vía intravenosa y, en algunos casos, tratamiento mediante cirugía efectuando el cierre de la fístula nativa o la extracción de la prótesis infectada en caso de la fístula protésica.

### ALERTA MÁXIMA

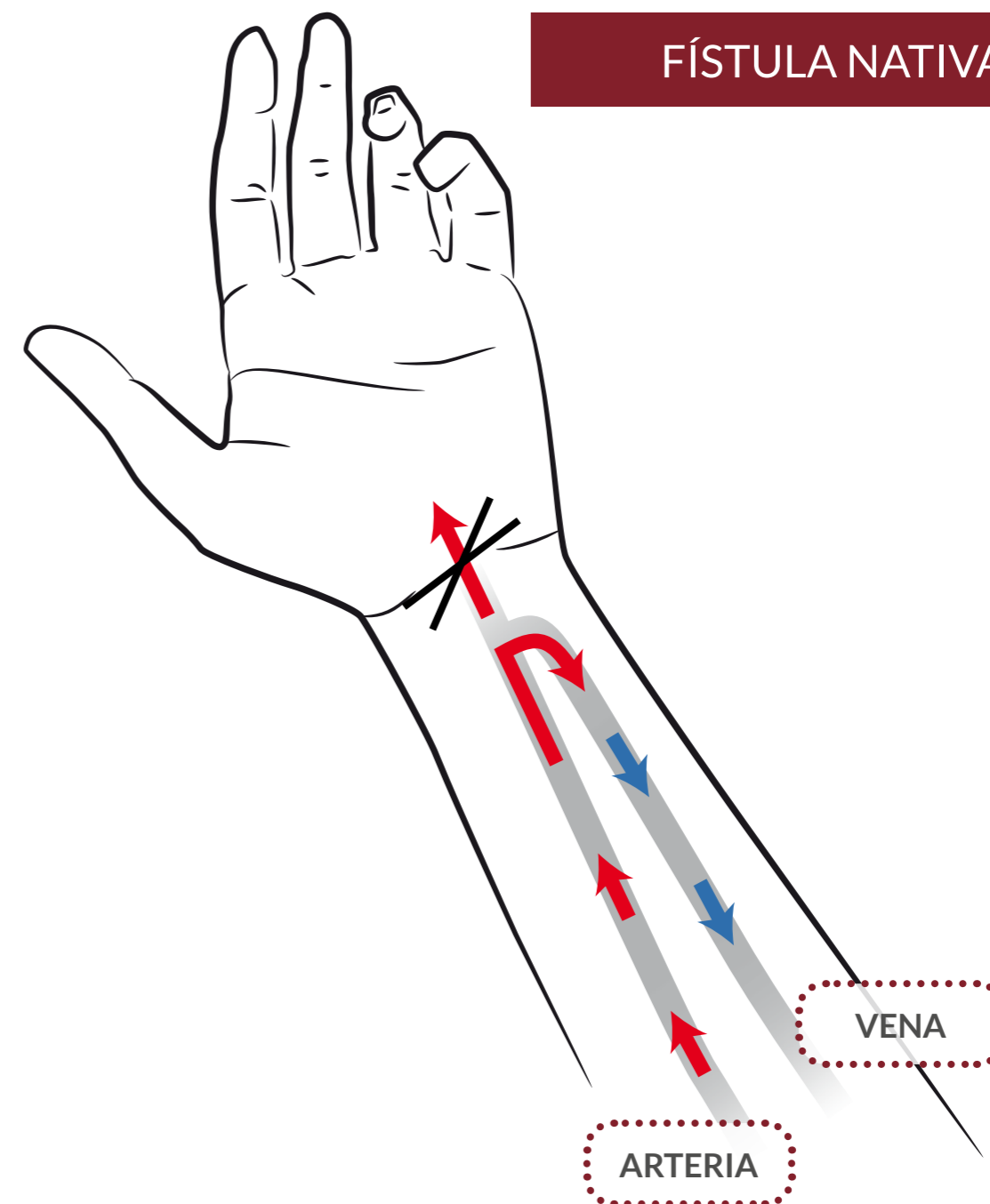



### ALERTA MÁXIMA

## 5.6. El robo de la fístula

En algunos casos de fístula nativa de extremidad superior, la sangre que desciende por la arteria hacia la mano se desvía en exceso hacia la vena de la fístula, de forma que la fístula roba la sangre que tendría que llegarle a la mano y no le llega. Esta complicación aparece con mayor frecuencia cuando se utiliza la arteria humeral para realizar la fístula (ver la ilustración de la página 117).

Este robo puede producir una sensación de hormigueo o acorchamiento en algunos dedos de la mano así como pérdida de la fuerza y dolor en la mano. En comparación con la otra mano, la mano correspondiente a la extremidad de la fístula está fría, pálida y, en los casos severos, se pueden ver una o varias úlceras en las puntas de los dedos por falta de sangre a este nivel (ver la imagen de la página 118).





Mano izquierda normal de una persona con enfermedad renal.

Mano derecha de la misma persona correspondiente a la extremidad de la fístula. En relación con la otra mano, está pálida, fría y ha perdido fuerza.

En los casos más graves de dolor intenso y aparición de úlceras, el tratamiento es habitualmente quirúrgico mediante diversas técnicas destinadas a reducir el tamaño de la anastomosis para disminuir la cantidad de sangre que pasa directamente de la arteria a la vena y aumentar así la llegada de sangre a la mano. Estas técnicas pretenden resolver el problema manteniendo la fístula funcionando pero, en ocasiones, no hay más remedio que cerrarla para que la sangre pueda circular hasta la mano.

## 5.7. Los aneurismas de la fístula

- **Aneurisma verdadero.** Es una dilatación excesiva de la vena de la fístula nativa. Aparece con mayor frecuencia al utilizar la técnica de punción en área (ver el Apartado 03). Aunque habitualmente estos aneurismas permanecen estables en el tiempo, el equipo multidisciplinar debe estar siempre atento por si se produce algún cambio en los mismos. El tratamiento, habitualmente quirúrgico, debe efectuarse cuando aparece dolor o cambios en la piel encima del aneurisma (adelgazamiento, enrojecimiento, erosiones, escaras) ya que se asocian con un aumento del riesgo de sangrado.
- **Falso aneurisma (pseudoaneurisma).** Es un aneurisma falso ya que, en realidad, se trata de un hematoma de crecimiento rápido situado por debajo de la piel. Es secundario al sangrado procedente de un orificio en la pared de vena ocasionado por una de las agujas de punción de la fístula. Su tratamiento inicial debe ser conservador mediante la compresión manual externa guiada por ecografía y, si no es suficiente, producir su trombosis mediante la inyección local de trombina. La cirugía debe reservarse para los casos en que no ha funcionado nada de lo anterior.

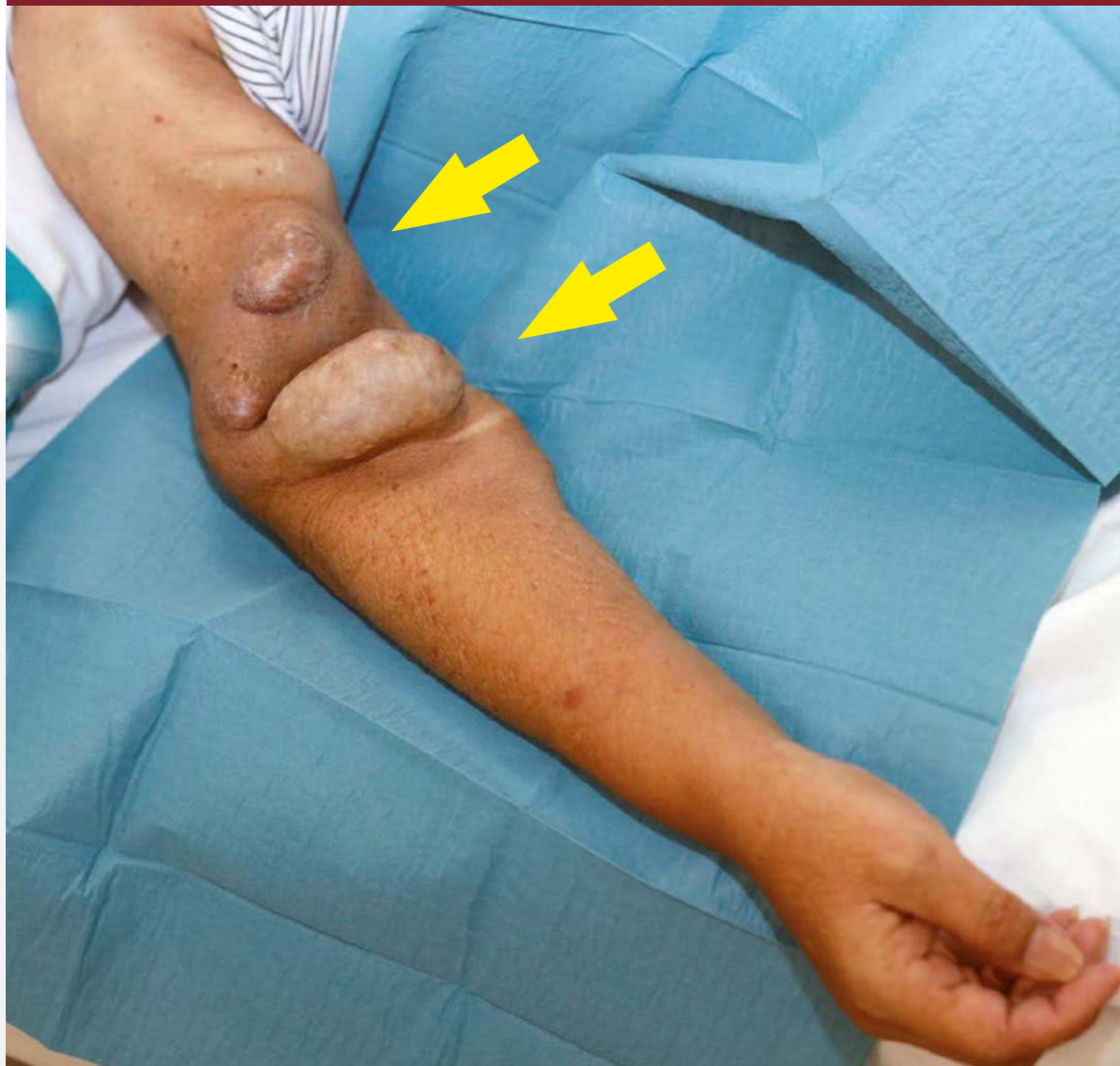

## 5.8. La insuficiencia cardíaca o fallo cardíaco por exceso de flujo

La presencia de un flujo o caudal excesivo (ver el Apartado 04) en una fístula extraordinariamente desarrollada, sobre todo cuando se utiliza la arteria humeral para hacer la anastomosis arteriovenosa, puede producir una sobrecarga del corazón y fallo cardíaco.

También puede aparecer la descompensación del corazón en presencia de una fístula con flujo normal pero ante un corazón previamente debilitado. Por ello, es muy importante efectuar siempre un chequeo cardíaco mediante una ecografía del corazón (ecocardiografía) antes que el cirujano realice la fístula.

### ANEURISMA DE LA FÍSTULA



El tratamiento de la insuficiencia cardíaca por exceso de flujo es quirúrgico y consiste en reducir el tamaño de la anastomosis o bien en el cierre total de la fístula en los casos más graves.



# Preguntas más frecuentes que se hace la persona con enfermedad renal

## Apartado 05

**Aunque la fístula se haya parado ¿se puede hacer la sesión de hemodiálisis a través de la misma?**

- No, es imposible. La sangre tiene que circular libremente por la fístula para poder utilizarse. Por tanto, es necesaria una intervención urgente para rescatar la fístula.

**Si se detecta una estenosis en la fístula, ¿es conveniente adoptar siempre una estrategia conservadora de vigilar y esperar a ver qué ocurre?**

- No, el equipo multidisciplinar debe valorar el riesgo de trombosis de esta estenosis y, si es alto, debe proceder sin demora a la intervención correctiva de la estenosis.

**La reparación de la estenosis de la fístula mediante su dilatación por radiología intervencionista ¿es un tratamiento definitivo?**

- No suele ser un tratamiento definitivo. Lo habitual es que dure muchos meses pero dependerá de cada caso.

**¿Me van a dormir del todo para hacer la reparación de la estenosis de la fístula?**

- No es necesario. Habitualmente, es suficiente con anestesia local.

**¿Porqué es importante efectuar el tratamiento precoz de la fístula nativa no madura en el periodo pre-diálisis?**

- Para poder iniciar programa de hemodiálisis a través de esta fístula reparada y evitar así el catéter.

**Ayer viernes, antes de pincharme, la enfermera se dio cuenta que tenía un grano enrojecido en una de las zonas de la vena que me habían pinchado la semana pasada. Al levantarme esta mañana, noto que no me encuentro del todo**

**bien, tengo décimas de fiebre y me ha salido pus por este grano. ¿Tengo que ir al Hospital o puedo esperar a la siguiente sesión de diálisis del próximo lunes?**

- Lo que explica puede ser una infección de la fístula y, por tanto, tiene que ir hoy mismo al Hospital para que su nefrólogo le explore la fístula, recoja una muestra del pus e inicie tratamiento antibiótico.

**Estoy haciendo diálisis a través de un catéter en el cuello y la semana pasada me hicieron una fístula humerocefálica. Desde entonces, la mano de la extremidad de la fístula ha perdido fuerza y está fría y pálida. ¿Tengo que preocuparme?**

- La fístula le está robando algo de sangre de la mano. Es muy importante que su nefrólogo revise la fístula y la mano en la siguiente sesión de diálisis. De momento, tiene que aumentar la temperatura de la mano poniéndose un guante.

**Llevo mucho tiempo haciendo la diálisis por la misma fístula y tiene dos dilataciones en la misma que no han crecido ¿Hay que hacer algo?**

- Los aneurismas de la fístula no deben tratarse excepto si aparece dolor o cambios en la piel encima del aneurisma (enrojecimiento adelgazamiento, erosiones, escaras).

**Tuve un infarto en el corazón hace 4 años y, desde hace 2 meses, me estoy dializando a través de un catéter tunelizado. Mi nefrólogo quiere hacerme una fístula pero me ha dicho que antes necesita ver un ecocardiografía. ¿Porqué tengo que hacerme esta prueba?**

- Como una fístula puede producir una sobrecarga del corazón y fallo cardíaco, hay que asegurarse de cómo ha quedado el corazón después del infarto. Si el corazón ha quedado debilitado, lo mejor es seguir haciendo diálisis a través del catéter.





GRUPO ESPAÑOL  
MULTIDISCIPLINAR  
DEL ACCESO VASCULAR

[www.gemav.org](http://www.gemav.org)



# 06

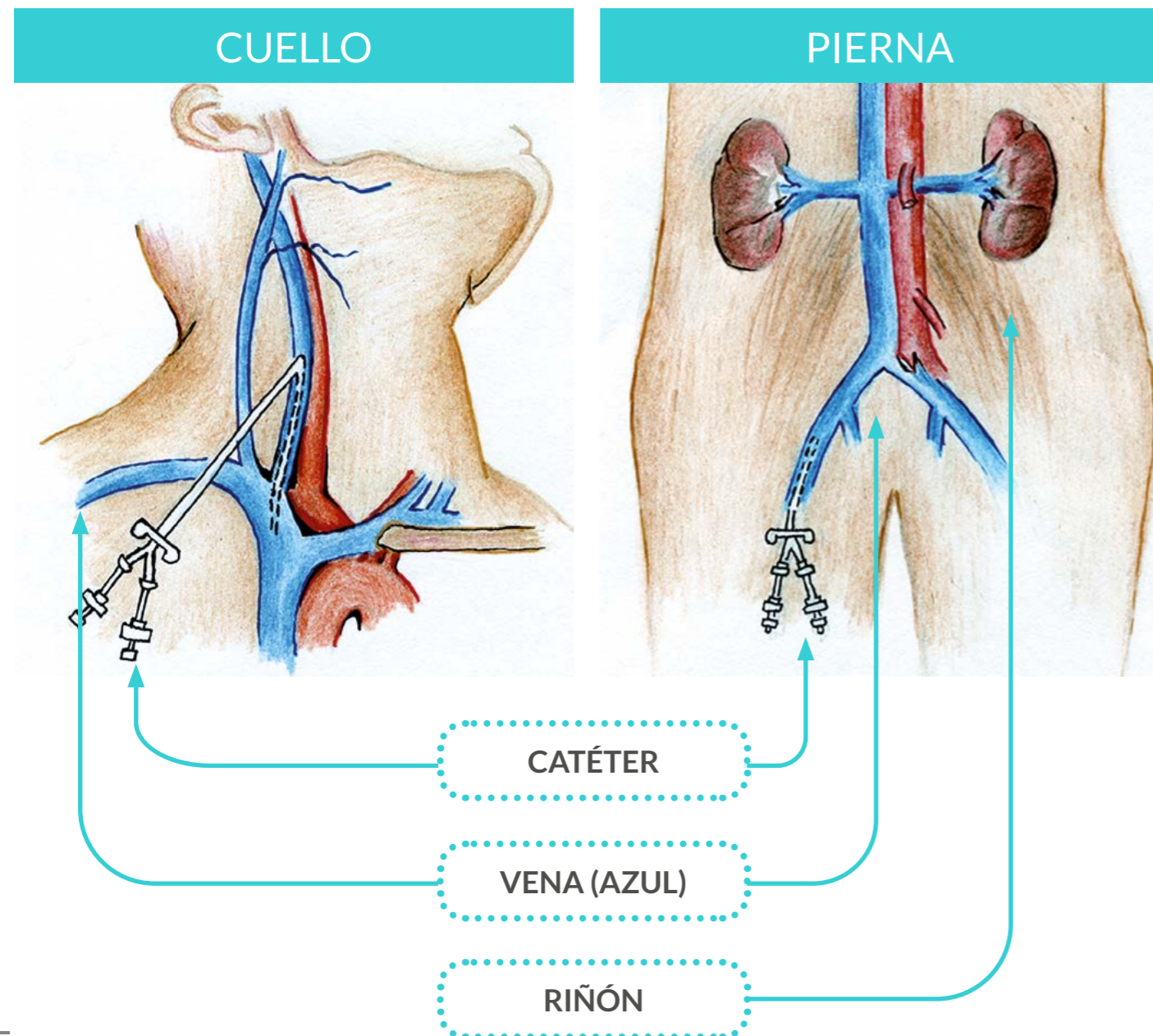
## CATÉTERES VENOSOS CENTRALES

### AUTORES

Teresa Moreno  
Patricia Arribas  
Dolores Ferrer  
Daniel Gallego  
Jorge Gómez  
Fredzzia Graterol  
David Hernán  
Jose Ibeas  
Ramón Roca-Tey  
Florentina Rosique  
Amalia Talens  
Antonio Tombas

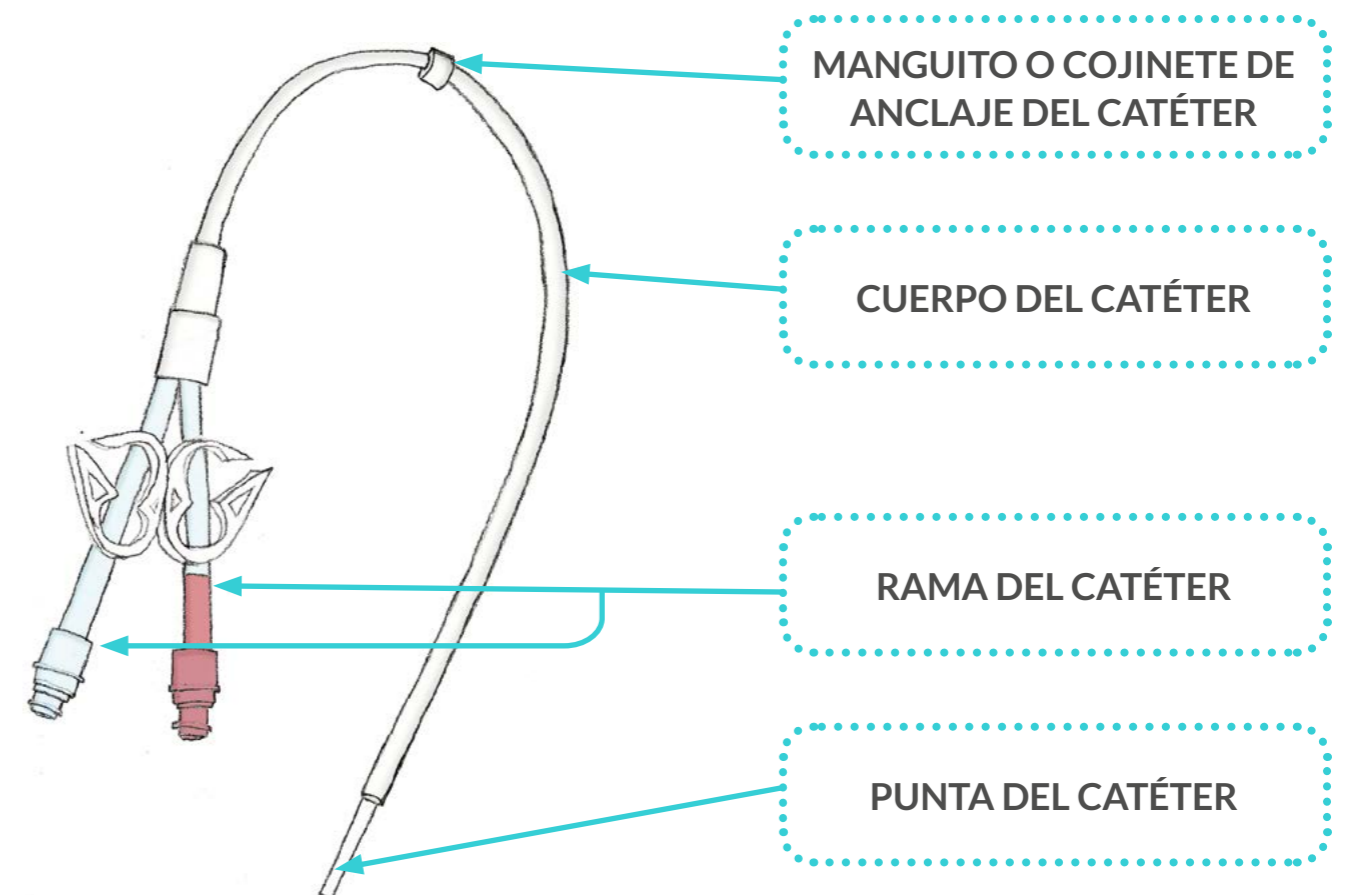
## 6.1. Qué es un catéter venoso central

El catéter es un tubo flexible de plástico hueco que se coloca dentro de una vena grande del cuerpo, habitualmente a nivel del cuello, aunque también puede colocarse en la pierna, como se puede ver en las imágenes siguientes.



Como puede verse en la ilustración siguiente, cada catéter se compone de tres partes distintas:

- **Punta.** Es de localización interna. En caso de un catéter colocado en una vena del cuello, la punta debe situarse justo a la entrada del corazón en una zona denominada aurícula derecha.
- **Cuerpo.** La sangre circula por su interior. El denominado catéter tunelizado tiene incorporado un manguito o cojinete de anclaje.
- **Ramas.** Son exteriores. En cada sesión de diálisis, la sangre se envía hacia la máquina de hemodiálisis por una de sus ramas y regresa al organismo una vez depurada por la otra. Entre sesión y sesión, ambas ramas quedan selladas por tapones.

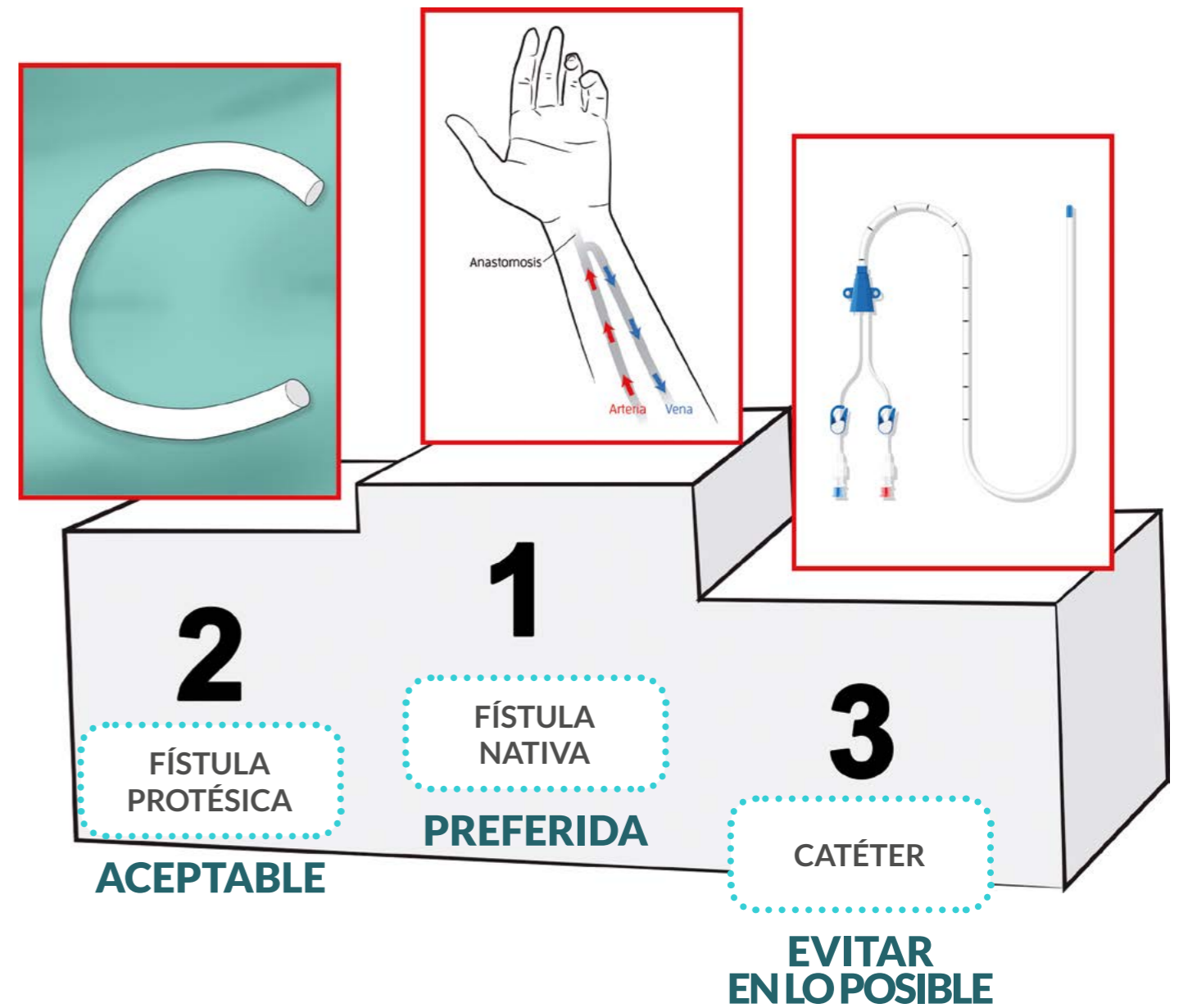


El catéter permite realizar la sesión hemodiálisis inmediatamente después de su colocación (no precisa de un periodo de maduración) y nos evitamos los pinchazos para acceder a la sangre. Como el catéter ya está colocado dentro la vena, para efectuar la sesión simplemente hay que quitar los tapones y conectar las ramas con la máquina de hemodiálisis.

Sin embargo, en comparación con la fístula, el catéter suele dar bastantes más problemas, el tratamiento de diálisis efectuado suele ser de menor calidad y tiene un riesgo muy superior de infección. Por tanto, la información que tienen que transmitir los profesionales del equipo multidisciplinar a la persona con enfermedad renal es que un catéter es inferior a una fístula y no la sustituye. El orden de preferencia de los tres tipos de acceso vascular se muestra en la página siguiente (ver el Apartado 02).



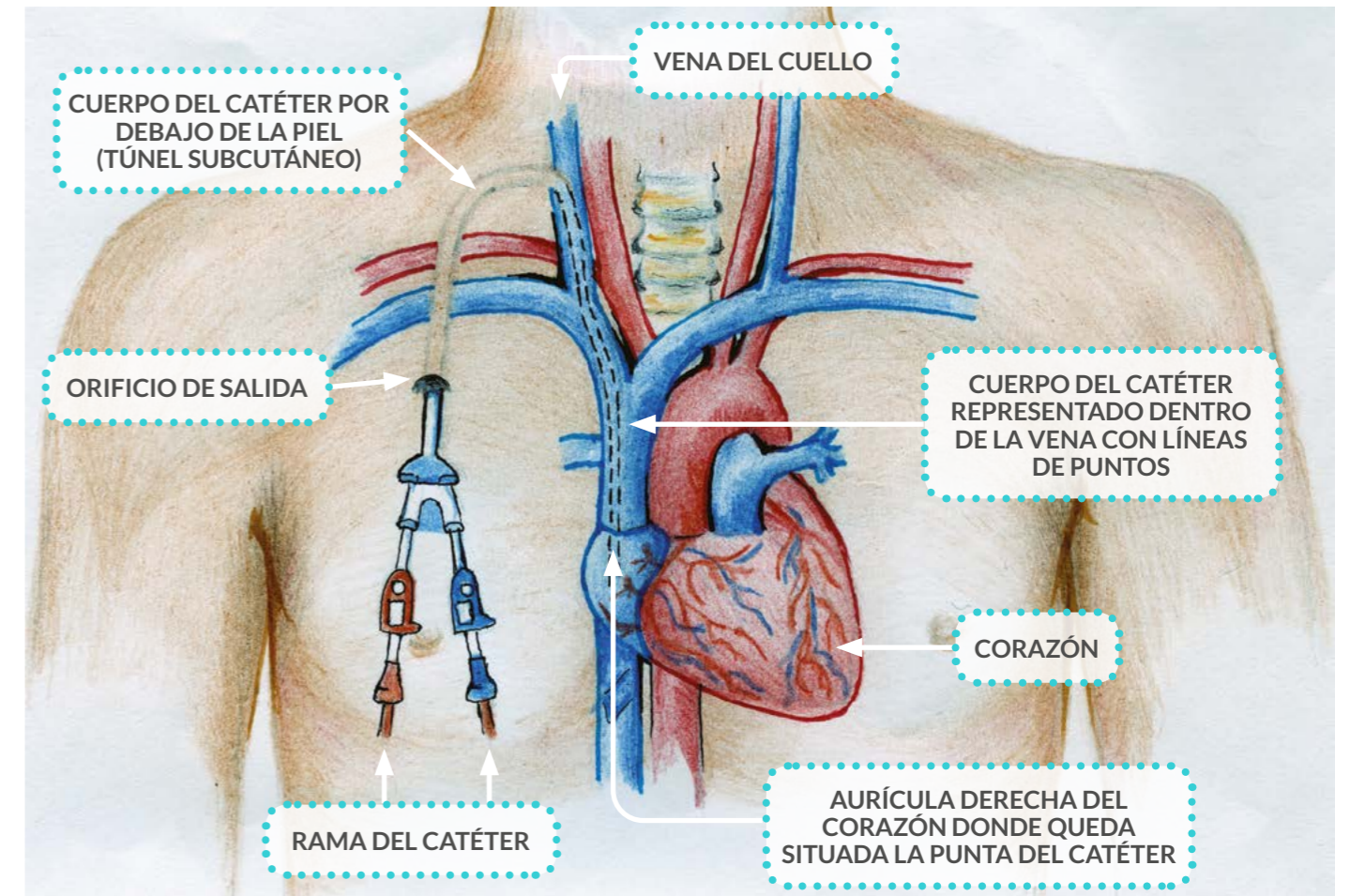
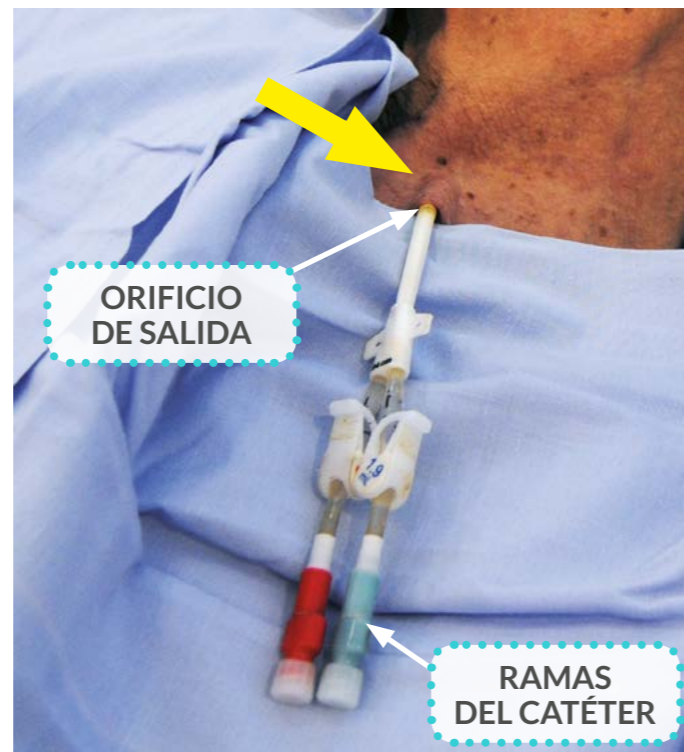## ORDEN DE PREFERENCIA DE LOS TRES TIPOS DE ACCESO VASCULAR



## 6.2. Tipos de catéter

Existen 2 tipos distintos de catéter: el tunelizado y el no-tunelizado:

- Catéter tunelizado.** Se llama así porque el cuerpo del catéter queda pegado mediante un manguito en un túnel situado por debajo de la piel. De esta forma, se disminuye el riesgo tanto de infección como de desplazamiento del catéter. Este tipo de catéter debería colocarse siempre en caso de imposibilidad de realizar cualquier tipo de fístula por agotamiento de la venas o bien en circunstancias especiales como la presencia de una enfermedad grave del corazón que empeoraría mucho tras realizar una fístula. También se coloca a la espera de la creación o de la maduración de una fístula cuando la persona ha tenido que iniciar programa de hemodiálisis sin tiempo material para la realización o de la maduración de la fístula, respectivamente. La flecha amarilla de la imagen adjunta señala el cuerpo del catéter que está fijado en un túnel por debajo de la piel.



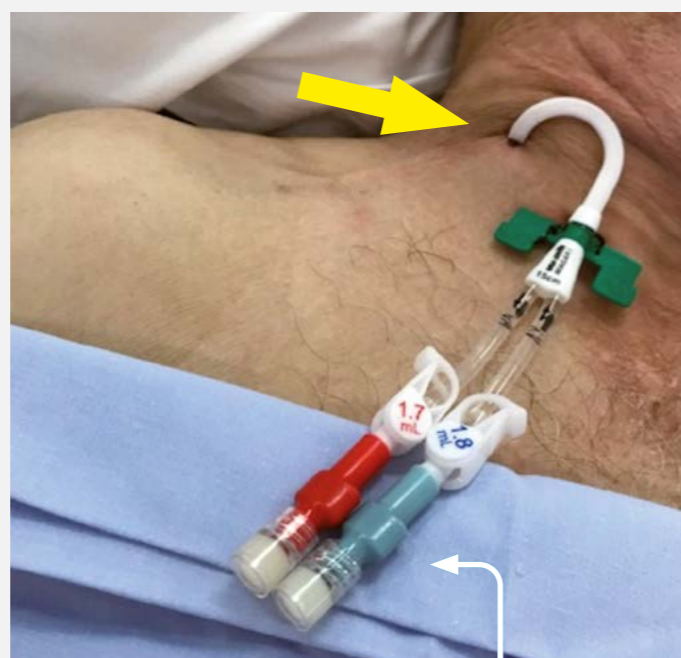
CATÉTER TUNELIZADO

## 6.3. La colocación del catéter

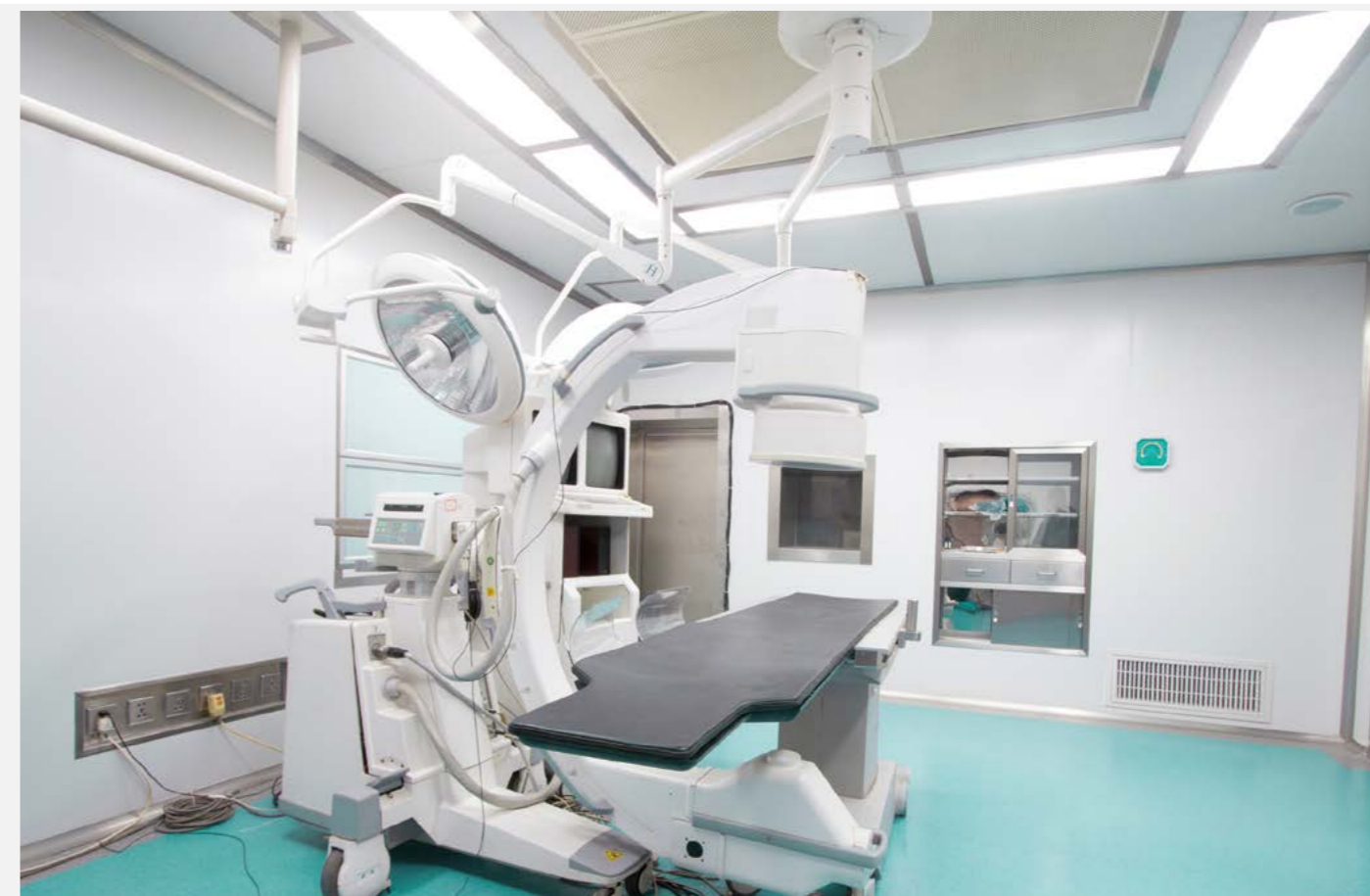La colocación de un catéter se realiza habitualmente sin ingresar en el hospital (de forma ambulatoria) y con anestesia local (usted estará despierto pero tendrá dormida la zona donde le ponen el catéter).

El proceso de colocación de un catéter puede ser una puerta de entrada de la infección al cuerpo. Por tanto, siempre hay que colocar un catéter en el quirófano o en una sala que tenga condiciones parecidas de asepsia, es decir, en ausencia de microbios que puedan causar una infección. La imagen siguiente muestra una sala de radiología intervencionista destinada a esta finalidad.

- **Catéter no tunelizado.** No existe ningún túnel y el cuerpo del catéter sale directamente al exterior desde el punto de punción de la vena. Por ello, el riesgo de infección es superior al del catéter tunelizado y se recomienda no mantenerlo colocado más de 2 semanas. El tiempo necesario para su colocación es inferior al del catéter tunelizado y ha permitido salvar muchas vidas de personas con enfermedad renal sin fístula en situaciones de emergencia vital por fallo cardíaco o por subidas de potasio. La flecha amarilla de la imagen adjunta señala el orificio de salida del cuerpo del catéter, el cual sale directamente al exterior desde la vena sin atravesar ningún túnel.




RAMAS  
DEL CATÉTER



Se recomienda que la colocación de un catéter para hemodiálisis se realice guiada por ecografía y por personal médico cualificado con experiencia.

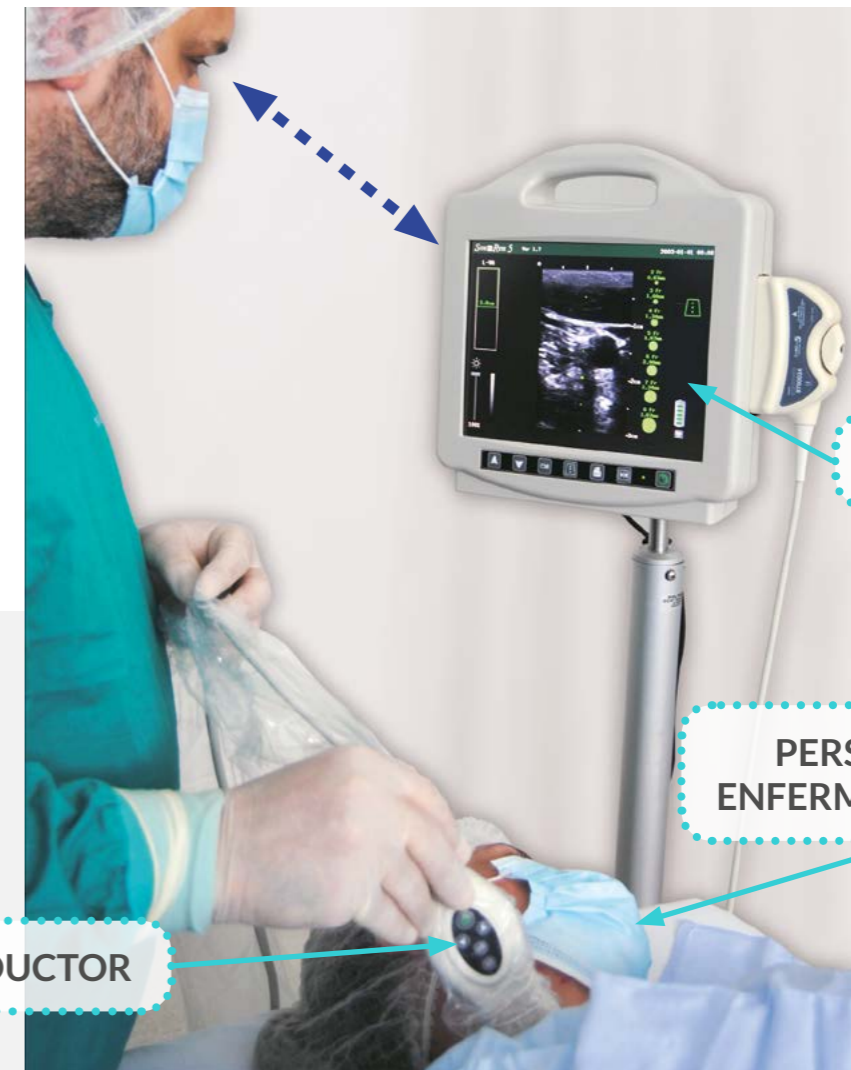La siguiente imagen muestra a un facultativo (de pie) momentos antes de la colocación de un catéter de diálisis bajo control ecográfico a una persona con enfermedad renal (acostada). Justo antes de que se coloque la anestesia local, el facultativo está buscando la vena en el lado derecho del cuello de la persona a través del transductor del ecógrafo y, todo lo que capta este transductor, se puede ver directamente, en tiempo real, en la pantalla del ecógrafo.

**ECÓGRAFO PORTÁTIL**



TRANSDUCTOR

PANTALLA



PANTALLA

PERSONA CON ENFERMEDAD RENAL

TRANSDUCTOR

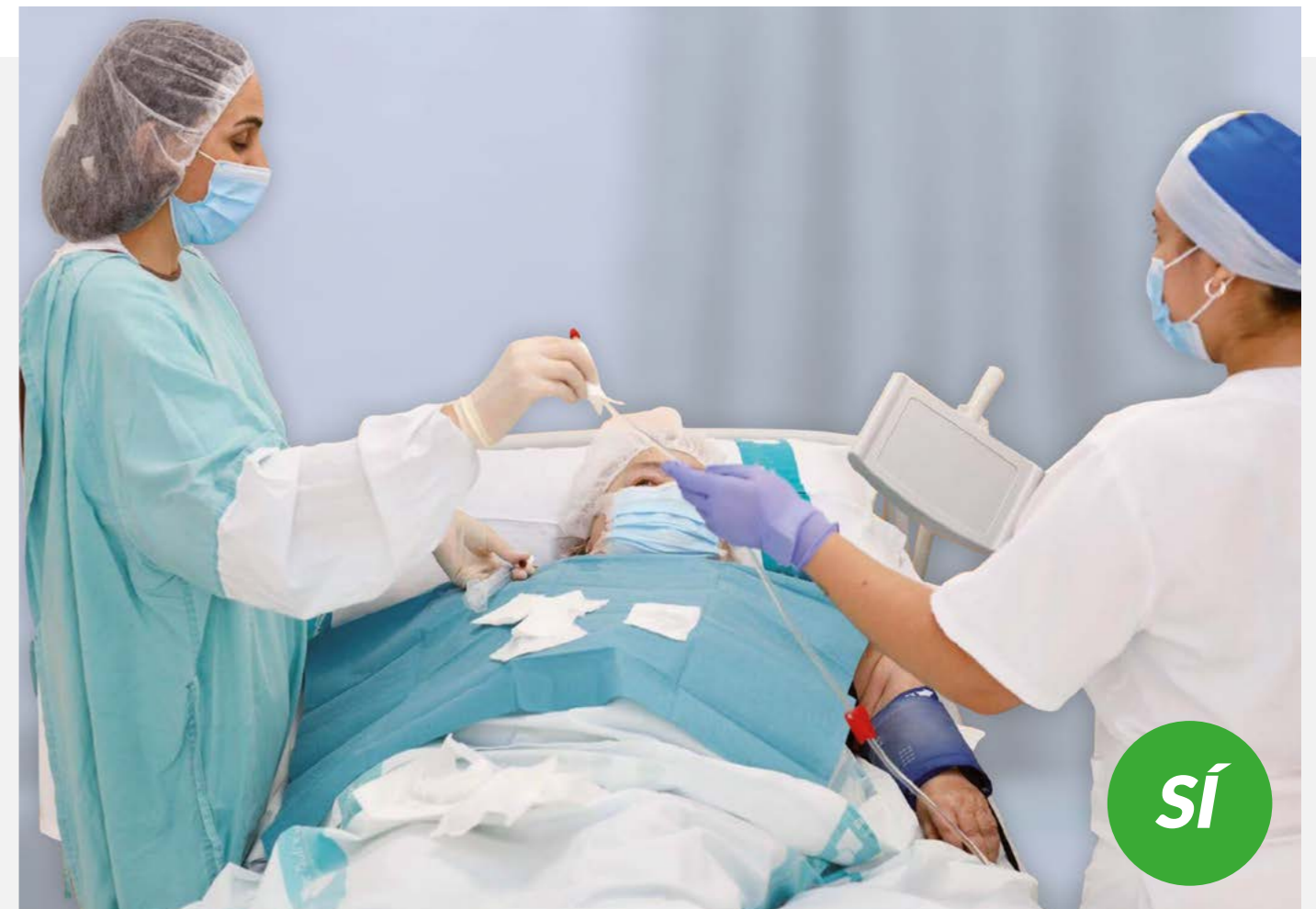## 6.4. La manipulación del catéter

El catéter para hemodiálisis debe utilizarse únicamente para realizar las sesiones de diálisis y no debe utilizarse para otras finalidades (por ejemplo, la administración de medicamentos fuera de la sesión de diálisis). Sólo hay que manipular el catéter lo estrictamente necesario para evitar una de sus complicaciones que es la infección. Cuanto más se manipula el catéter, mayor será el riesgo de que se infecte.

La conexión y desconexión del catéter a la máquina de hemodiálisis en cada sesión debe efectuarse exclusivamente por el personal especializado de las Unidades de Diálisis ([Vídeo 6.1](#)).

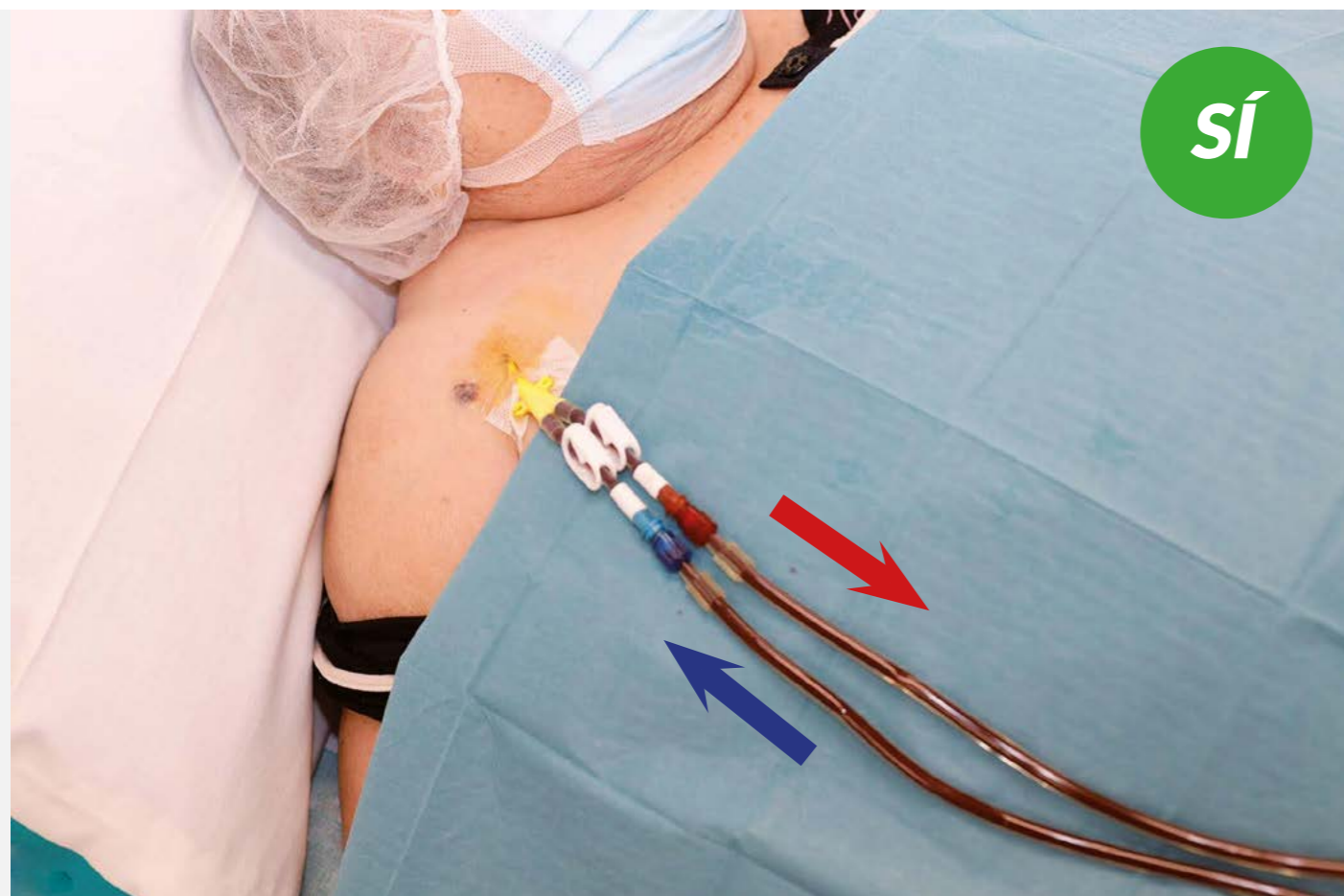


Al igual que para su colocación, toda manipulación del catéter de hemodiálisis debe efectuarse siguiendo unas medidas estrictas de asepsia (sin microbios) para prevenir la infección. Estas medidas incluyen a los profesionales que manipulan el catéter, a las personas que están a su alrededor en aquel momento y a la propia persona portadora del catéter. Por ejemplo, es muy importante el uso de una mascarilla durante la conexión y la desconexión del catéter a la máquina de diálisis tanto por parte de los profesionales como de la persona portadora del mismo para evitar que los microbios infecten el catéter (ver la imagen siguiente y el [Vídeo 6.1](#)).

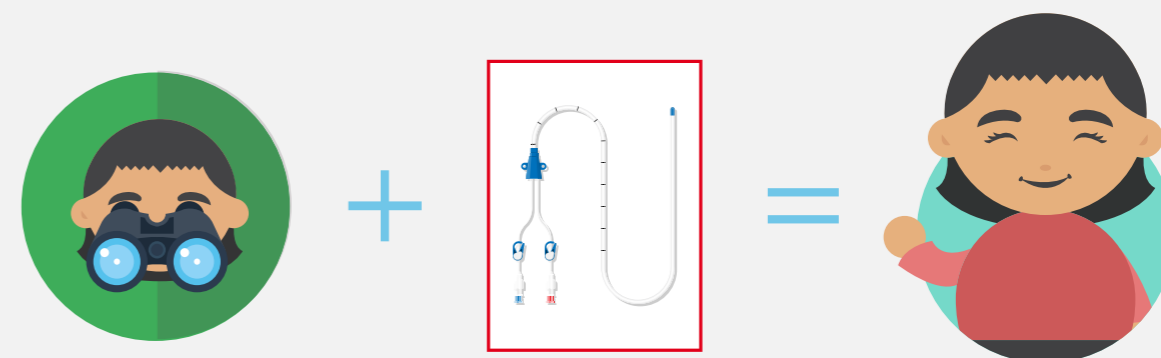
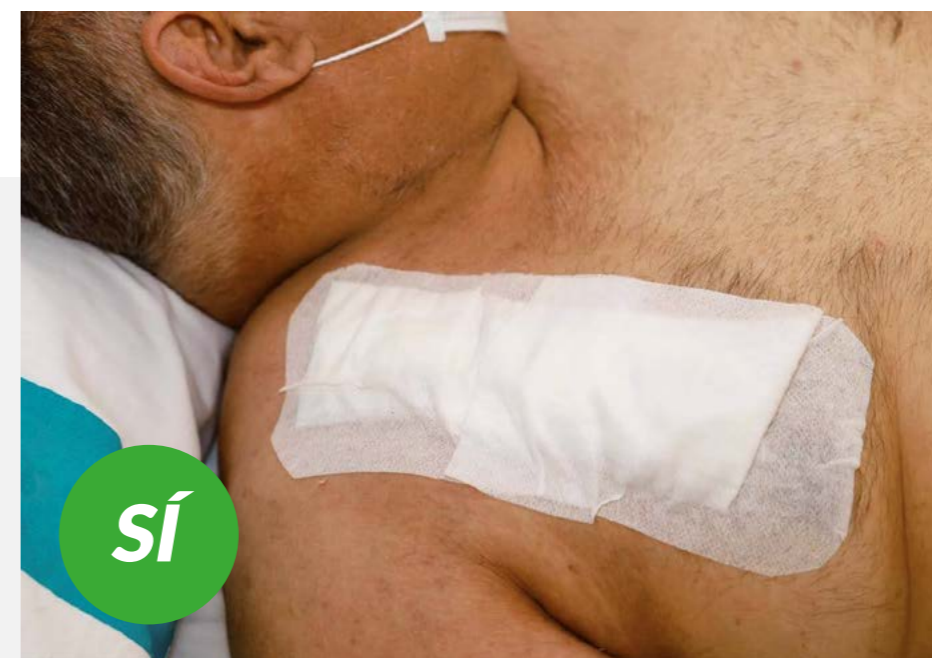



Una vez que el catéter se ha conectado a la máquina de diálisis, la sangre sale del cuerpo desde una de las ramas del catéter hacia la máquina de diálisis (flecha roja de la imagen siguiente) y regresa al cuerpo ya depurada por la otra rama (flecha azul de la imagen siguiente).




Una vez finalizada la sesión de diálisis, hay que vigilar el apósito que le han puesto encima del catéter. Este apósito debe estar siempre limpio y seco cubriendo totalmente el catéter, como en la imagen siguiente. Si en algún momento usted observa que el apósito está manchado de sangre o bien está despegado e incluso se puede ver el catéter a simple vista, deberá acudir enseguida a su Unidad de diálisis o a Urgencias de su centro hospitalario.



Como ya se ha dicho anteriormente, la persona con enfermedad renal tratada con hemodiálisis también forma parte del equipo multidisciplinar para el cuidado del acceso vascular. Por tanto, al igual que ocurre con la fístula (ver el Apartado 03), esta persona debe seguir una serie de recomendaciones para el cuidado del catéter, entre las que destacan las siguientes:

- Es muy importante mantener una higiene adecuada para prevenir la infección del catéter.
- No debe retirar en ningún caso el apósito colocado en la Unidad de diálisis ni manipular nunca el catéter por su cuenta. Recuerde que todo ello corre a cargo exclusivamente del personal de enfermería.
- Se puede duchar pero manteniendo siempre el catéter protegido por un apósito impermeable y evitando dirigir el chorro de agua hacia la zona del catéter. En cambio, no se pueden efectuar baños de inmersión en el mar o en la piscina.



- Evitar tirones que pueden producir desplazamientos del catéter. Hay que evitar la compresión del catéter que se produce al utilizar tirantes o al dormir apoyado sobre esta zona. Procure no realizar movimientos bruscos al vestirse o desvestirse.
- Reducir el riesgo del corte accidental del catéter evitando la utilización de objetos cortantes (tijeras) alrededor de la zona del catéter. En las personas del sexo masculino, prestar una atención especial durante el afeitado.

- Vigilar durante las comidas de no derramar alimentos (sobre todo los líquidos) en la zona del catéter.
- Si en casa aparece fiebre alta y tiritonas con o sin dolor en la zona del catéter, es posible que el catéter esté infectado y debe acudir a Urgencias de su centro hospitalario.
- No intente solucionar nunca los problemas del catéter por su cuenta. Siempre consulte con los profesionales de la Unidad de diálisis.

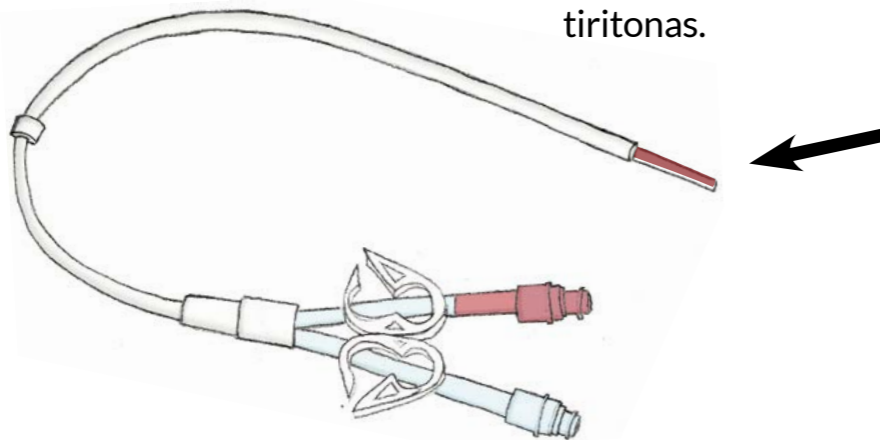


## 6.5. Las complicaciones del catéter

Las complicaciones más frecuentes del catéter tunelizado son el funcionamiento defectuoso (disfunción) y la infección.

### 1. La disfunción del catéter.

En ocasiones, se forma un coágulo de sangre dentro de la punta o del cuerpo del catéter que obstruye total o parcialmente el paso de la sangre hacia la máquina de hemodiálisis e impide efectuar la sesión con normalidad. El tratamiento inicial consiste en efectuar lavados enérgicos con jeringa a través de las ramas del catéter. Si esto no es suficiente, hay que poner dentro del cuerpo del catéter un medicamento destinado a disolver el coágulo (por ejemplo, la urocinasa) durante un tiempo determinado. Si, a pesar de todo, persiste la obstrucción, habrá que cambiar el catéter por otro nuevo. En la ilustración adjunta, la flecha negra señala un coágulo dentro de la punta del catéter que produce su disfunción.

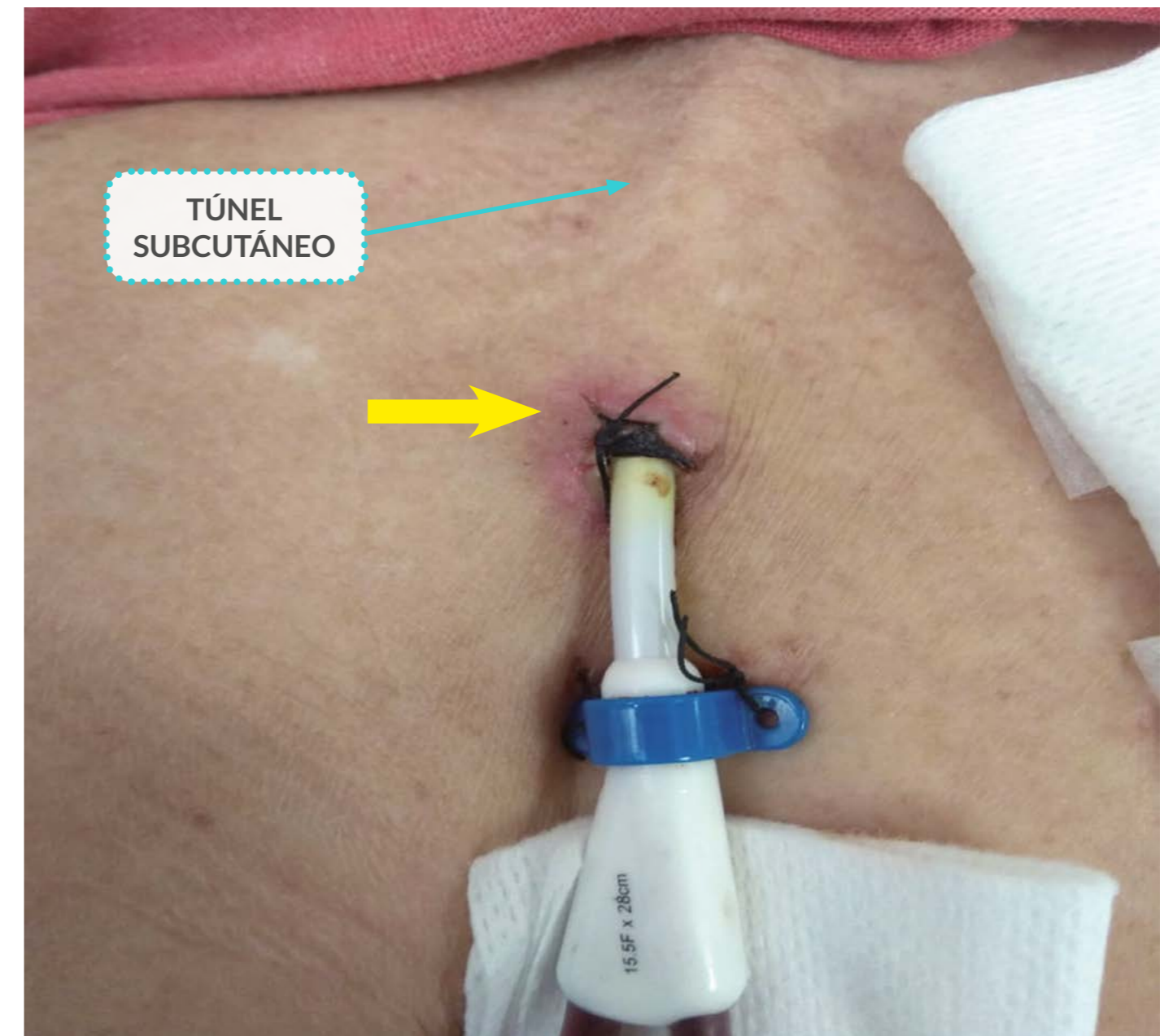


### 2. La infección relacionada con el catéter.

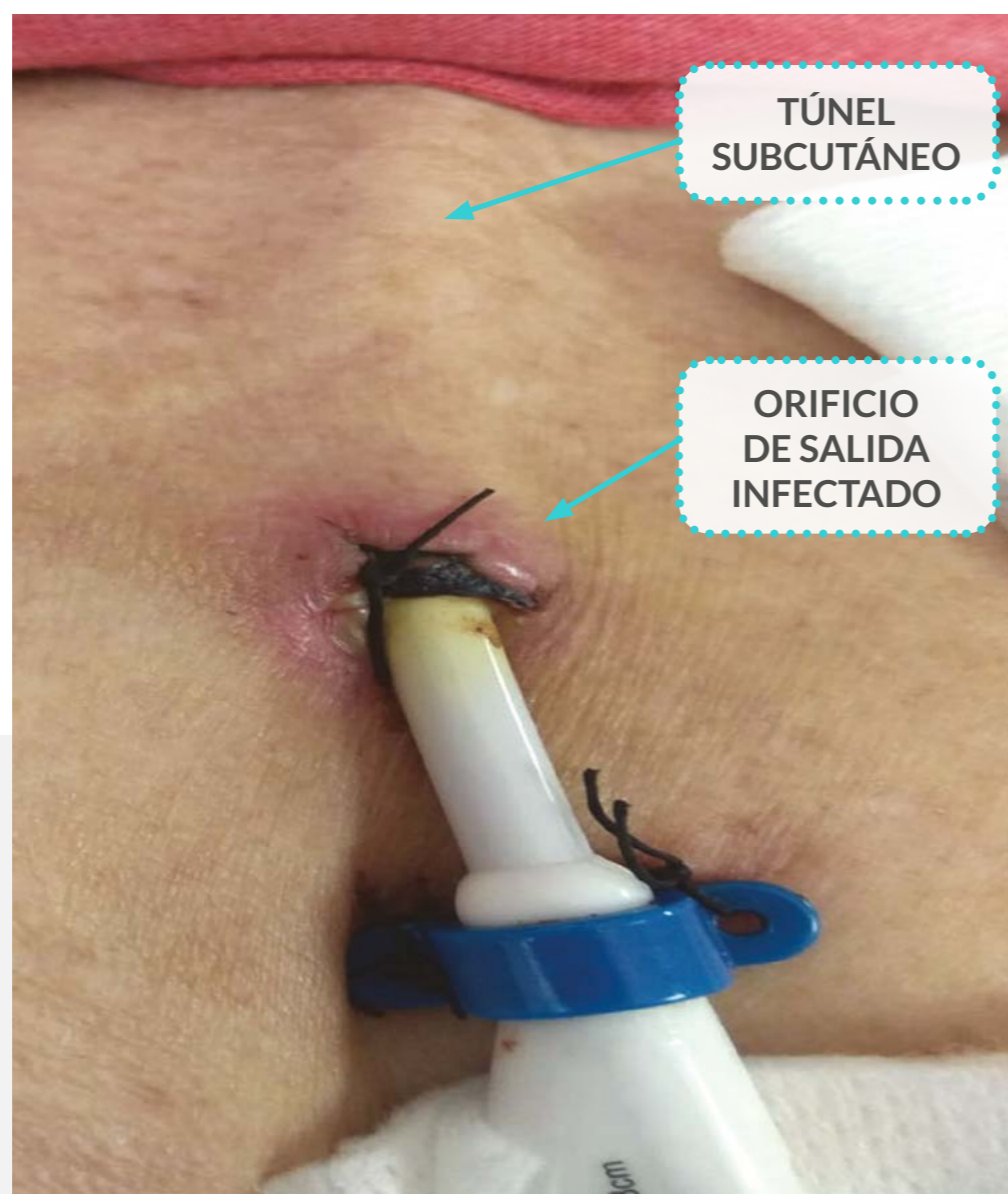Si el catéter está infectado, siempre hay que administrar un antibiótico y, en algunos casos, es necesaria la retirada del mismo. Existen tres tipos de infección del catéter:

- Infección del orificio de salida (ver la página siguiente). Es el tipo más leve de infección pero, si no se trata adecuadamente, el microbio puede propagarse a distancia a través la sangre. Pueden aparecer algunas décimas de fiebre y secreción e incluso pus a nivel del orificio.
- Infección del túnel subcutáneo (tunelitis). Aparece fiebre y dolor referido a nivel del catéter.
- Propagación hacia la sangre del microbio que ha infectado el catéter (bacteriemia). Es el tipo más grave de infección del catéter y puede poner en peligro la vida. En esta situación, aparecen fiebre alta y tiritonas.

Infección localizada en el orificio de salida de un catéter tunelizado. La flecha amarilla señala un orificio de salida enrojecido debido a la infección.



La realización de una fístula a tiempo en lugar de la colocación de un catéter es la mejor manera de evitar esta complicación. Además, piense que cuanto mayor sea el tiempo que usted lleva un catéter, mucho mayor será el riesgo de que aparezca una infección relacionada con el catéter.



## 6.6. El decálogo de la persona con enfermedad renal portadora de un catéter



- Tengo que mantener una buena higiene y conocer cómo hacer el aseo diario.
- Tengo que vigilar el apósito que debe estar limpio y seco cubriendo todo el catéter.
- A excepción de los profesionales de diálisis, no debo permitir que nadie me retire el apósito o me manipule el catéter.



- Puedo llevar cualquier ropa mientras no comprima el catéter, evitando movimientos bruscos al vestirme o desvestirme. Para ir a la sesión de diálisis, mejor llevar ropa que se pueda abrir por delante.



- Me puedo duchar manteniendo el catéter protegido por un apósito impermeable y evitando dirigir el chorro de agua hacia la zona del catéter.
- No puedo bañarme en el mar o en la piscina.



- Tengo que evitar tirones que pueden producir desplazamientos del catéter y evitar los objetos cortantes alrededor del mismo.
- Si aparece fiebre alta con tiritonas es un signo de alarma de una posible infección del catéter y tengo que acudir a Urgencias del Hospital.



- Ante cualquier problema con el catéter, debo contactar lo antes posible con los profesionales de la Unidad de diálisis.
- No debo intentar solucionar nunca los problemas del catéter por mi cuenta.

# Preguntas más frecuentes que se hace la persona con enfermedad renal

## Apartado 06

### ¿Por qué me tienen que poner un catéter?

- Sus riñones han dejado de funcionar correctamente y necesita la diálisis para que su sangre quede limpia de toxinas. El catéter permite enviar la sangre desde su cuerpo hacia la máquina de diálisis donde se depurará y esa sangre, una vez limpiada, regresará a su cuerpo a través del mismo catéter.

### ¿Es lo mismo el catéter que la fístula? Hay otros enfermos que se dializan conmigo que no tienen catéter y les pinchan en el brazo.

- La fístula es la mejor manera de dializarse pero, en su caso, por no tener todavía una fístula o no poder utilizarla de momento, necesita un catéter para hacer la diálisis. Cuando le hagan una fístula o pueda usarse la que ya tiene, le pincharán la fístula del brazo y ya no será necesario el catéter.

### ¿Dónde me pondrán el catéter de hemodiálisis? Una vecina de mi bloque está haciendo diálisis a través de un catéter que lleva en la barriga.

- Su vecina está haciendo la diálisis peritoneal. A usted le pondrán un catéter dentro de una vena, habitualmente en el cuello, para hacer la hemodiálisis.

### ¿Puedo ducharme llevando un catéter para diálisis?

- Si, pero siempre evitando que se moje el catéter. Debe mantener siempre el catéter protegido por un apósito impermeable y evitar dirigir el chorro de agua hacia la zona del catéter. Si nota el apósito húmedo, puede utilizar un secador.

### ¿Qué ropa puedo ponerme llevando el catéter?

- La que quiera. Procure no realizar movimientos bruscos al vestirse o desvestirse. Pero, cuando vaya a dializarse, se recomienda llevar ropa que se pueda abrir por delante para facilitar así el acceso al catéter.

**Este verano está haciendo mucho calor y me gustaría bañarme en el mar o en la piscina. Supongo que, aunque lleve un catéter tunelizado, no habrá problema. ¿Estoy en lo cierto?**

- No. Los baños de inmersión están prohibidos incluso en la bañera. El catéter no puede mojarse y debe estar siempre cubierto y seco.

**La mayoría de personas se dializan en mi Unidad pinchando la fístula con 2 agujas en cada sesión. Yo hago la diálisis a través de un catéter tunelizado y me evito estos pinchazos pero mi nefrólogo quiere que me hagan una fístula ¿Porqué no puedo llevar siempre el catéter?**

- El catéter es inferior a una fístula y no la sustituye. En comparación con la fístula, el catéter ocasiona muchos problemas, la depuración de la sangre es peor y el riesgo de infección es mucho mayor.

**Tengo colocado un catéter para hemodiálisis en el cuello. Ayer viernes hice la sesión de diálisis con normalidad pero esta madrugada he tenido fiebre alta, tiritonas y dolor en la zona del catéter. Me he tomado una pastilla para bajar la fiebre y ahora estoy mejor. ¿Qué tengo que hacer? ¿Puedo esperar a la siguiente sesión del lunes y comentarlo en mi Unidad de Diálisis?**

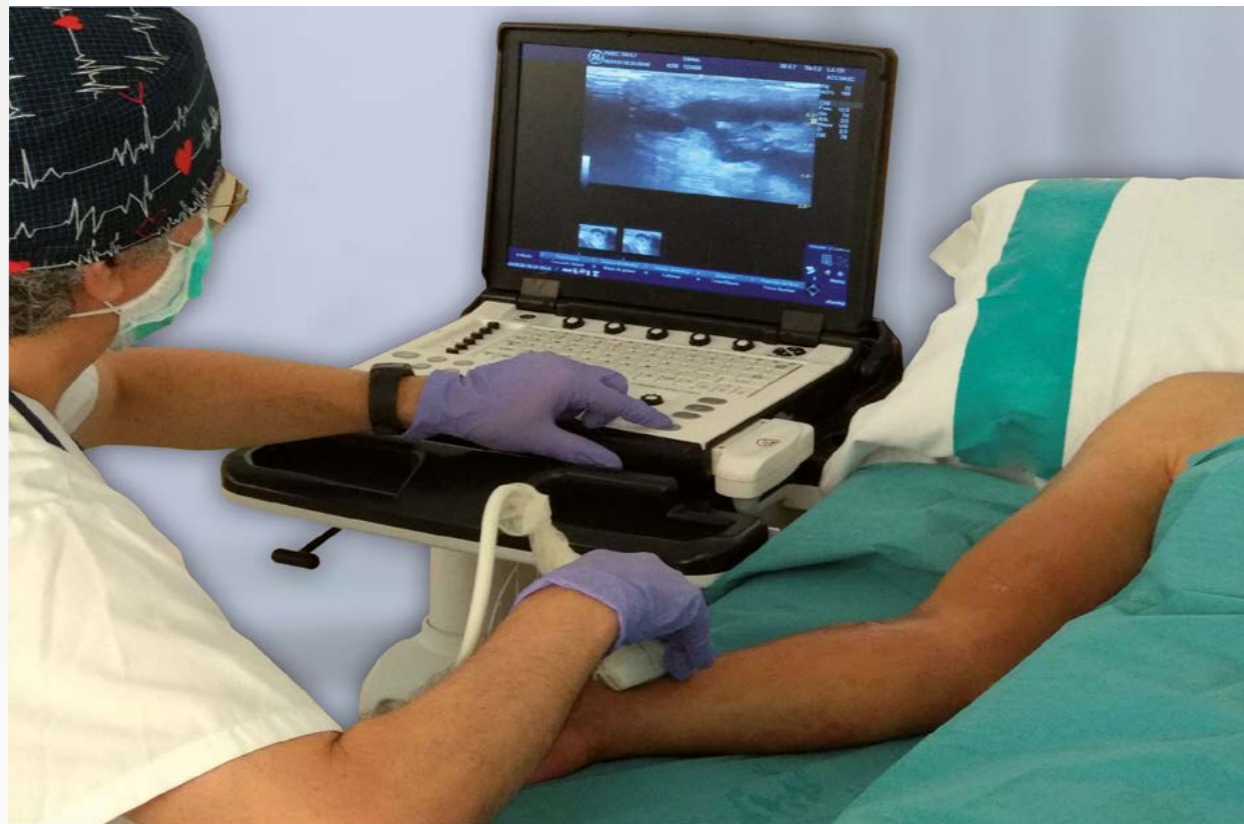- No, no puede esperar. Es posible que tenga una infección del catéter y esto es peligroso. Usted debe acudir ahora mismo a Urgencias de su Hospital.

**Ayer fui a la Consulta de Cardiología, ya que tengo el corazón bastante fastidiado, y de ERCA de mi Hospital. Mi nefrólogo me dijo que tengo que empezar pronto hemodiálisis y que, como acceso vascular, me pondrán un catéter tunelizado. ¿Porqué no pueden hacerme una fístula?**

- Aunque la fístula es el mejor acceso vascular para empezar las sesiones de hemodiálisis en la mayoría de las personas, en su caso concreto la creación de una fístula podría descompensar mucho la enfermedad de su corazón y, por tanto, el catéter es la mejor opción para usted.

# Bibliografía

Guía Clínica Española del Acceso Vascular para Hemodiálisis. J. Ibeas, R. Roca-Tey, J. Vallespín, T. Moreno, G. Moñux, A. Martí-Monrós, et al. por el Grupo Español Multidisciplinar del Acceso Vascular (GEMAV). Nefrología 2017; 37 (Supl. 1): 1-191. Disponible en [www.gemav.org](http://www.gemav.org)



# Vídeos del Manual

## V1.1. Realización de la fístula arteriovenosa

[https://www.youtube.com/watch?v=mPkZWCE\\_ycQ](https://www.youtube.com/watch?v=mPkZWCE_ycQ)

Se describe la cirugía para la creación de una fístula arteriovenosa. Al final del vídeo se muestran los ejercicios para la maduración de la fístula.

## V3.1. Técnica de punción de la fístula en escalera o escalonada

<https://www.youtube.com/watch?v=O0Auc5HbrA4>

Descripción detallada del proceso de la punción de la fístula mediante la técnica en escalera o escalonada.

## V3.2. Técnica de punción de la fístula en área

<https://www.youtube.com/watch?v=C39rts4SqSE>

Descripción detallada del proceso de la punción de la fístula mediante la técnica en área.

## V3.3. Técnica de punción de la fístula en ojal

<https://www.youtube.com/watch?v=bA3h1Agsf0A>

Descripción detallada del proceso de la punción de la fístula mediante la técnica en ojal.

## V4.1. Autoexploración diaria de la fístula: fístula arteriovenosa sin estenosis

<https://www.youtube.com/watch?v=wdgliWlqQ8M>

Se describe paso a paso el proceso la exploración de una fístula, es este caso sin ningún estrechamiento o estenosis, que debe realizar a diario la propia persona con enfermedad renal.

## V4.2. Autoexploración diaria de la fístula: fístula arteriovenosa con estenosis

<https://www.youtube.com/watch?v=PLlgcyrXOYc>

Se describe paso a paso el proceso de la exploración de una fístula, es este caso con un estrechamiento o estenosis, que debe realizar a diario la propia persona con enfermedad renal.

## V4.3. Exploración de la fístula por parte de enfermería

[https://www.youtube.com/watch?v=6p\\_kJlXlwiU](https://www.youtube.com/watch?v=6p_kJlXlwiU)

Se describe detalladamente el proceso de la exploración de una fístula que debe realizar la enfermera/o en la sala de diálisis justo antes de empezar a pinchar.

## V5.1. ¿Qué es una fistulografía?

<https://www.youtube.com/watch?v=hyXMSuAy0wo>

Descripción de la fistulografía durante el tratamiento de un estrechamiento o estenosis de la fístula mediante radiología intervencionista.

## V6.1. Conexión de diálisis a través de un catéter

<https://www.youtube.com/watch?v=XbwbSfGJLI>

Se describe con detalle el proceso de conexión de un catéter a la máquina de diálisis para efectuar la sesión correspondiente.

# Glosario

- **Acceso vascular.** Acceso a la sangre para la realización del tratamiento de hemodiálisis. Puede tratarse de una fístula arteriovenosa nativa, una fístula arteriovenosa protésica o un catéter venoso central.
- **Accesos o técnicas de recurso.** Accesos vasculares utilizados en caso de agotamiento de todas las posibilidades de tener un acceso vascular convencional.
- **Anastomosis.** Punto concreto de unión entre la arteria y la vena de la fístula.
- **Aneurisma.** Dilatación excesiva de la vena de la fístula.
- **Antebrazo.** Parte de la extremidad superior de la persona situada entre la mano y el codo.
- **Antibiótico.** Medicamento que destruye a los microbios responsables de una infección.
- **Antiséptico.** Líquido desinfectante utilizado para prevenir la infección.
- **Arteria.** Vaso sanguíneo encargado de llevar la sangre desde el corazón hasta los órganos de la persona.
- **Asepsia.** Ausencia de microbios que pueden causar una infección.
- **Aurícula derecha.** Parte del corazón donde queda situada la punta de un catéter tunelizado que se ha colocado a través de una vena del cuello.
- **Auscultación de la fístula.** Parte de la exploración física de la fístula que consiste en escuchar la fístula mediante el fonendoscopio.
- **Bacteriemia.** Presencia de microbios en la sangre.
- **Brazo.** Parte de la extremidad superior de la persona situada entre el codo y el hombro.
- **Catéter venoso central.** Tipo de acceso vascular que consiste en un tubo flexible de plástico hueco colocado dentro de una vena grande a nivel del cuello o de la pierna.
- **Consulta de ERCA (Enfermedad Renal Crónica Avanzada).** Consulta Externa del Hospital donde le proporcionarán una información detallada de las soluciones existentes cuando sus riñones entren en la fase de ERCA.
- **Corazón.** Órgano vital que bombea la sangre a través de las arterias para distribuirla por todo el cuerpo de la persona.
- **Cuerpo del catéter.** Constituye la mayor parte de la longitud de un catéter donde la sangre circula constantemente por su interior durante la sesión de hemodiálisis.

- **Dispositivo prótesis-catéter (HeRO).** Dispositivo de recurso que combina el catéter y la prótesis de brazo.
- **Edema.** Acumulación de líquido por debajo de la piel.
- **Ecocardiografía.** Ecografía del corazón.
- **Ecografía.** Técnica de imagen no dolorosa e inofensiva para el cuerpo que permite la exploración de vasos sanguíneos mediante la emisión y recepción de ultrasonidos (ecos) y su transformación en imágenes.
- **Ecógrafo.** Máquina utilizada para efectuar la ecografía.
- **Enfermedad renal crónica.** Pérdida irreversible del funcionamiento de los riñones. Según su importancia, se clasifica en varias fases.
- **Enfermedad renal crónica avanzada (ERCA).** Fase de la enfermedad renal crónica en la que los riñones ya funcionan muy poco.
- **Equipo multidisciplinar.** Grupo de personas que están al cuidado del acceso vascular, como son el enfermero/a de diálisis, nefrólogo/a, persona con enfermedad renal, cirujano/a vascular y radiólogo/a intervencionista.
- **Estenosis de la fístula.** Estrechamiento de la arteria o de la vena de una fístula.
- **Estéril.** Objeto o sustancia que está libre de microbios.
- **Filtro o dializador.** Lugar exacto de la máquina de hemodiálisis donde se limpia la sangre que regresará ya depurada al cuerpo.
- **Fístula arteriovenosa nativa.** Tipo de acceso vascular que consiste en la unión directa entre una arteria y una vena de forma que, tras un período de maduración, esta vena puede pincharse con dos agujas para efectuar la sesión de hemodiálisis.
- **Fístula arteriovenosa protésica.** Tipo de acceso vascular que consiste en la unión entre una arteria y una vena a través de tubo de material sintético (prótesis) de forma que, tras un período de maduración, esta prótesis puede pincharse con dos agujas para efectuar la sesión de hemodiálisis.
- **Fístula humerobasílica.** Tipo de fístula nativa resultado de la anastomosis entre la arteria humeral y la vena basílica.
- **Fístula humerocefálica.** Tipo de fístula nativa resultado de la anastomosis entre la arteria humeral y la vena cefálica.

# Glosario

- **Fístula radiocefálica.** Tipo de fístula nativa resultado de la anastomosis entre la arteria radial y la vena cefálica.
- **Fistulografía.** Técnica de imagen que permite la exploración de la fístula mediante la administración de un líquido de contraste por vía intravenosa.
- **Fonendoscopio o estetoscopio.** Aparato utilizado para efectuar la auscultación de la fístula.
- **Hematoma.** Cúmulo de sangre entre la piel y el vaso sanguíneo.
- **Hemodiálisis.** Tratamiento que consiste en eliminar las toxinas de la sangre que quedan retenidas a causa de la enfermedad renal crónica mediante una máquina que se conecta al cuerpo por un acceso vascular.
- **Inspección de la fístula.** Parte de la exploración física de la fístula que consiste en observarla.
- **Líneas de diálisis.** Tubos de plástico que transportan la sangre entre las agujas de la fístula o las ramas del catéter y la máquina de diálisis.
- **Maduración de la fístula.** Proceso a través del cual la fístula se desarrolla hasta el punto de que es válida para pincharse con dos agujas y utilizarse para hacer la hemodiálisis.
- **Manguito o cojinete del catéter.** Está incorporado al cuerpo del catéter tunelizado y permite la fijación del mismo en el túnel subcutáneo.
- **Máquina de hemodiálisis.** Máquina utilizada para efectuar el tratamiento de hemodiálisis.
- **Mascarilla o máscara quirúrgica.** Tipo de máscara utilizada en los Hospitales y Centros de Diálisis destinada a evitar la transmisión de microbios procedentes de la nariz y la boca.
- **Medidas de asepsia.** Conjunto de medidas aplicadas en los Hospitales y Centros de Diálisis que impiden la introducción y la transmisión de los microbios.
- **Microbio.** Organismo muy pequeño, que solo puede verse con el microscopio, y que puede producir una infección en las personas.
- **Microscopio.** Instrumento que permite ver a los microbios ya que son demasiado pequeños para ser observados a simple vista.
- **Palpación de la fístula.** Parte de la exploración física de la fístula que consiste en tocarla con los dedos de la mano.
- **Pantalla del ecógrafo.** Parte de un ecógrafo, parecida a una pantalla de televisión, que permite ver directamente en tiempo real todo lo que capta el transductor del ecógrafo.

- **Punción en área.** Tipo de punción de la fístula en la que los pinchazos se efectúan de forma repetida en las mismas zonas de la vena de la fístula nativa o del cuerpo de la fístula protésica.
- **Punción en escalera o escalonada.** Tipo de punción de la fístula en el que los pinchazos se reparten a lo largo de todo el trayecto de la vena de la fístula nativa o del cuerpo de la fístula protésica.
- **Punción en ojal.** Tipo de punción de la fístula en la que los pinchazos se efectúan a través del mismo orificio en todas las sesiones de hemodiálisis tras la creación de un túnel por debajo de la piel.
- **Punta del catéter.** Parte del catéter que queda más introducida dentro del cuerpo de la persona. En caso de un catéter tunelizado colocado en una vena del cuello, la punta debe situarse en la aurícula derecha del corazón.
- **Ramas del catéter.** Situadas en la parte más exterior del catéter. En cada sesión de diálisis, la sangre se envía hacia la máquina de hemodiálisis por una de las ramas y regresa al cuerpo una vez depurada por la otra.
- **Sangre.** Líquido de color encarnado que circula por dentro de todos los vasos sanguíneos.
- **Transductor del ecógrafo.** Parte de un ecógrafo, parecida a un micrófono, que permite explorar una fístula o bien buscar una vena para colocar un catéter.
- **Trombo.** Coágulo de sangre responsable de la trombosis de la fístula.
- **Trombosis.** Ocupación de la fístula por un coágulo que impide que la sangre circule normalmente por su interior y hace imposible efectuar el tratamiento de hemodiálisis. Habitualmente, la trombosis va precedida de una estenosis.
- **Tunelitis.** Infección del túnel subcutáneo donde está situado el cuerpo del catéter.
- **Urocinasa.** Medicamento que se utiliza para disolver un coágulo de sangre situado en la punta o en el cuerpo del catéter y que produce su disfunción.
- **Vasos sanguíneos.** Estructuras huecas en forma de tubo destinadas a transportar la sangre por todo el organismo.
- **Vena.** Vaso sanguíneo encargado de llevar la sangre de vuelta desde los órganos de la persona hasta el corazón.





Las siguientes empresas han colaborado en la impresión del Manual





GRUPO ESPAÑOL  
MULTIDISCIPLINAR  
DEL ACCESO VASCULAR  
[www.gemav.org](http://www.gemav.org)

